UNIVERSIDADE ESTADUAL DO NORTE FLUMINENSE DARCY RIBEIRO

LETÍCIA VERSIANI GOMES DA SILVA

MORFOLOGIA DE CORAÇÕES DE *Sotalia guianensis* (VAN BENÈDÈN, 1864)

CAMPOS DOS GOYTACAZES

FEVEREIRO, 2018

LETÍCIA VERSIANI GOMES DA SILVA

MORFOLOGIA DE CORAÇÕES DE *Sotalia guianensis* (VAN BENÈDÈN, 1864)

Dissertação apresentada ao Centro de Ciências e Tecnologias Agropecuárias da Universidade Estadual do Norte Fluminense Darcy Ribeiro, como requisito parcial para obtenção do grau de Mestre em Ciência Animal.

ORIENTADOR: Professor Leonardo Serafim da Silveira

CAMPOS DOS GOYTACAZES

FEVEREIRO, 2018

LETÍCIA VERSIANI GOMES DA SILVA

MORFOLOGIA DE CORAÇÕES DE *Sotalia guianensis* (VAN BENÈDÈN, 1864)

Dissertação apresentada ao Centro de Ciências e Tecnologias Agropecuárias da Universidade Estadual do Norte Fluminense Darcy Ribeiro, como requisito parcial para obtenção do grau de Mestre em Ciência Animal.

Aprovada em 23 de Fevereiro de 2018

BANCA EXAMINADORA

_____

Profa. Dra. Ana Bárbara de Freitas (Professora Associada) - UENF

_____

Dra. Juliana Ywasaki Lima (Doutora, Ciência Animal) - UENF

_____

Prof. Dr. Vinícius Novaes Rocha (Professor Adjunto) - UFJF

_____

Prof. Dr. Leonardo Serafim da Silveira (Professor Associado) – UENF

A cada boto-cinza que infelizmente deixou a vida e possibilitou a realização deste trabalho,

Dedico

AGRADECIMENTOS

Agradeço primeiramente a Deus, pela oportunidade de viver essa experiência.

Ao meu orientador, Professor Leonardo Serafim, pela constante parceria, pela atenção de sempre e pela confiança em desenvolver este trabalho.

Aos meus pais Fabiana Versiani e Valcir Azeredo, por todo apoio, por cada conversa depois de um tempo sem nos encontrar após eu ter passado dias estressantes em Campos. Por me permitirem crescer com os pés no chão e por sempre terem se preocupado com a minha educação. Obrigada por me darem refúgio e paz em Atafona.

Ao meu irmão, Arthur Versiani, por me permitir ser mais jovem, por compartilhar sua vida comigo e me deixar compartilhar a minha também. Obrigada por cada conversa “jogada fora”, cada indicação de séries e também por me ouvir falar sobre os golfinhos com atenção. Nossa admiração é mútua.

À Hope, minha amiga de quatro patas, por ter sido minha maior companhia no último ano de mestrado e ter me dado forças e leveza para seguir em frente.

Agradeço à minha amiga de laboratório e de vida, Isis de Oliveira, por ter passado pelos piores e melhores momentos comigo durante esses dois anos de mestrado. A rotina ficou menos pesada e mais produtiva com você. Imagine juntas, não é mesmo?

À minha amiga Eloá Lessa, por estar tão presente em mais uma caminhada e recentemente pelo trabalho compartilhado. Nossas conversas sempre são essenciais no meu dia.

Aos colegas de pós-graduação, Antonio Calais, Juliana Ywasaki e Mariah Bianchi pelo conhecimento compartilhado e pelas conversas na cozinha do NEPAS que deixaram os dias menos pesados. Ao amigo Hassan Jerdy pela ajuda nas necropsias realizadas, fotomicrografias feitas e pelas conversas descontraídas.

Aos amigos feitos no quarto 004 em Natal, durante o ENCOPEMAQ, foi maravilhoso dividir essa experiência com vocês, descobrir um pouco mais de alguns diferentes cantos do país e dos seus trabalhos.

À Júlia Gesualdi e ao Professor Leonardo Glória pelas ajudas com as análises estatísticas.

Agradeço imensamente aos técnicos do Laboratório de Morfologia e Patologia Animal, Anderson Carvalho, Dayana Menezes, Beth Pires e Raniele Santos, pelo suporte dado durante o processamento histológico e por serem sempre tão receptivos e agradáveis. O sorriso de vocês mudou vários dos meus dias.

Ao Instituto Organização Consciência Ambiental (ORCA) e ao Lupércio Araújo Barbosa, pelas amostras cedidas e acesso ao conhecimento. Ao Jerônymo Luiz, funcionário do ORCA, pela paciência e disponibilidade em ajudar sempre durante as necropsias.

Ao Laboratório de Mamíferos Marinhos e Bioindicadores (MAQUA) da UERJ por nos acolher para realizarmos os cortes nos dentes, em especial ao Professor José Lailson Brito, Elitieri Neto e Bárbara Manhães.

À Cetacean Society International e Willian Rossiter, por todo incentivo dado aos pesquisadores de Cetáceos do Brasil, seus elogios e suas palavras de motivação são sempre revigorantes para persistirmos. Além disso, os agradeço pelo financiamento dado para participação em congressos.

À Universidade Estadual do Norte Fluminense, pela estrutura oferecida e suporte dado. Aos funcionários e professores do Programa de Pós-graduação em Ciência Animal.

Aos membros da banca examinadora pela contribuição na melhoria do trabalho.

À CAPES pelo fomento da bolsa de mestrado.

“Minha mãe sacrificou seus sonhos

então eu pude sonhar”

Rupi Kaur

RESUMO

DA SILVA, Letícia Versiani Gomes, Msc, Universidade Estadual do Norte Fluminense Darcy Ribeiro. Fevereiro de 2018. Morfologia de corações de *Sotalia guianensis* (Van Benèdèn, 1864). Orientador: Prof. Dr. Leonardo Serafim da Silveira.

Sotalia guianensis, popularmente conhecido como boto-cinza, é um pequeno cetáceo odontoceto que habita regiões costeiras do Brasil. O sistema cardiovascular dos mamíferos marinhos possui algumas adaptações para suportar maior pressão e tempo de apneia durante mergulho. Entretanto, pouco se sabe sobre morfologia, crescimento e envelhecimento do coração, não só de *S. guianensis* como de todos os cetáceos. O presente estudo teve como objetivo avaliar diferentes variáveis morfológicas macro e microscópicas em corações de botos-cinza encontrados encalhados no litoral do Espírito Santo. Foram utilizadas 28 carcaças recolhidas pelo Instituto Organização Consciência Ambiental, localizado em Guarapari – ES. Os espécimes passaram por necropsia, em que foi mensurado o comprimento total (CT) e o coração foi retirado da cavidade torácica. Os órgãos foram fixados em solução formalina 10% por sete dias e foram realizadas as mensurações altura, perímetro na região no sulco coronário e no terço distal, espessura das paredes não septais dos ventrículos. Cada câmara ventricular foi clivada na mesma região e os fragmentos passaram pelo processamento histológico para confecção de lâminas histológicas. Foi determinada a densidade de volume de cardiomiócitos, de tecido conjuntivo e de vasos sanguíneos. A idade foi estimada através de método de contagem de camadas de dentina depositadas anualmente nos dentes. Não houve diferença estatística entre os corações de machos e fêmeas. Foram identificadas fibras colágenas dos tipos I e III, distribuídas diferentemente no epicárdio, miocárdio e endocárdio. O CT e a idade correlacionaram-se à altura, perímetro do sulco coronário e do terço distal. Apenas as variáveis densidade de volume de cardiomiócitos ($r = 0,516$) e de tecido conjuntivo ($r = -0,503$) do ventrículo direito foram correlacionadas à idade. As verificações realizadas no presente estudo são inéditas para *S. guianensis* e em termos morfológicos o coração da espécie não difere muito de mamíferos terrestres. As variáveis estereológicas estudadas não estão fortemente relacionadas à idade ou ao comprimento total, sendo importante a verificação de outros fatores, em futuros estudos, para melhor análise do envelhecimento do tecido cardíaco em *S. guianensis.*

Palavras-chave: Boto-cinza, Ventrículos, Morfometria, Estereologia.

ABSTRACT

DA SILVA, Letícia Versiani Gomes, Msc, Universidade Estadual do Norte Fluminense Darcy Ribeiro. Fevereiro de 2018. Morphology of *Sotalia guianensis* (Van Benèdèn, 1864) hearts. Adviser: Prof. Dr. Leonardo Serafim da Silveira.

S. guianensis, the Guiana dolphin, is a small cetacea odontoceto that inhabits coastal regions of Brazil. The cardiovascular system of marine mammals has some adaptations to withstand increased pressure and time of apnea during diving. However, little is known about morphology, growth and aging of the heart, not only *S. guianensis* but also all cetaceans. The present study had the objective of evaluating different macro and microscopic morphological variables in hearts of guiana dolphins found stranded on the Espírito Santo coast. Were used 28 carcasses collected by the Instituto Consciência Ambiental, located in Guarapari - ES. The specimens underwent necropsy, in which the total length (TL) was measured and the heart was removed from the thoracic cavity. The organs were fixed in 10% formalin solution for 7 days and the mesurements of apex-basis height, perimeter in the region of the coronary sulcus and of the distal third, thickness of the non-septal walls of the ventricles and of the interventricular septum were performed. Each ventricular chamber was cleaved in the same region and the fragments underwent histological processing to make histological blades. The volume density of cardiomyocytes, connective tissue and blood vessels was determined. Age was estimated by counting the dentin layers deposited annually on the teeth. There was no statistical difference between male and female hearts. Collagen fibers of types I and III, differentially distributed in the epicardium, myocardium and endocardium were identified. TL and age correlated with height, perimeter of the coronary sulcus and distal third. Only the volume density of cardiomyocytes ($r = 0.516$) and connective tissue ($r = -0.503$) of the right ventricle were correlated with age. The foundings carried out in the present study are unpublished for *S. guianensis* and in morphological terms the heart of the species does not differ much from terrestrial mammals. The studied stereological variables are not strongly related to age or total length, being important to verify other factors, in future studies, to better analyze the aging of cardiac tissue in *S. guianensis*.

Key words: Guiana dolphin, Ventricles, Morphometry, Stereology.

LISTA DE FIGURAS

Figura 1: Dente de *Sotalia guianensis* do litoral do Espírito Santo, evidenciando as regiões da cora e da raiz (A); secção do dente revelando a cavidade pulpar (B).....33

Figura 2: Corte de dente de *Sotalia guianensis* evidenciando a camada e a linha neonatal (N) e as demais GLG's (CARVALHO et al., 2015).....35

Figura 3: Mapa do estado do Espírito Santo, Brasil, com os locais de encalhe dos espécimes de *Sotalia guianensis* utilizados no estudo.....36

Figura 4: Coração de *Sotalia guianensis* do litoral do Espírito Santo fixado após aproximadamente 07 dias embebido em solução formalina 10%.....38

Figura 5: Coração de *Sotalia guianensis* do litoral do Espírito Santo com átrios removidos para passar por mensuração.....38

Figura 6: Imagem evidenciando as medidas morfométricas de **(A)** altura (ALT), perímetro do sulco coronário (PSC), perímetro do terço distal (PTD), **(B)** espessura da parede do ventrículo esquerdo (EPVE), espessura do septo interventricular (ESI) e espessura da parede do ventrículo direito (EPVD) de coração de *Sotalia guianensis* do litoral do Espírito Santo.....39

Figura 7: Sistema-teste com 36 pontos pré-definidos projetado sobre fotomicrografia óptica (40x) em um campo de miocárdio de *Sotalia guianensis* do litoral do Espírito Santo (Arquivo pessoal, 2016).....41

Figura 8: *Boxplot* evidenciando que não há diferença estatística significativa (p = 0,9615, para teste t de amostras pareadas) entre os pontos de cardiomiócitos de corações de indivíduos Imaturos e Maduros de *Sotalia guianensis* do litoral do Espírito Santo.....44

Figura 9: *Boxplot* demonstrando que não há diferença estatística significativa (p = 0,339, para teste t de amostras pareadas) entre os pontos de cardiomiócitos de corações de machos e fêmeas e *Sotalia guianensis* do litoral do Espírito Santo.....45

Figura 10: Fotomicrografia (10x) de lâmina histológica corada em Picrosirius Red de ventrículo de *Sotalia guianensis* evidenciando a predominância das fibras colágenas do tipo III no epicárdio.....45

Figura 11: Fotomicrografia (10x) de lâmina histológica corada em Picrosirius Red de ventrículo de *Sotalia guianensis* evidenciando a predominância das fibras colágenas do tipo I no endocárdio.....46

Figura 12: Fotomicrografia (10x) de lâmina histológica corada em Picrosirius Red de ventrículo de *Sotalia guianensis* evidenciando a presença das fibras colágenas do tipo I e II no miocárdio.....46

Figura 13: Curva de crescimento da Altura do coração de *Sotalia guianensis* do litoral do Espírito Santo. Modelo não linear de Brody, escolhido através de menor valor de AICc.....49

Figura 14: Curva de crescimento do Perímetro do sulco coronário do coração de *Sotalia guianensis* do litoral do Espírito Santo. Modelo não linear de Brody, escolhido através de menor valor de AICc.....50

Figura 15: Curva de crescimento do Perímetro do terço distal do coração de *Sotalia guianensis* do litoral do Espírito Santo. Modelo não linear de Brody, escolhido através de menor valor de AICc. 50

Figura 16: Curva de crescimento da Espessura da parede do ventrículo esquerdo do coração de *Sotalia guianensis* do litoral do Espírito Santo. Modelo não linear Logístico, escolhido através de menor valor de AICc.....51

Figura 17: Curva de crescimento da Espessura da parede do ventrículo direito do coração de *Sotalia guianensis* do litoral do Espírito Santo. Modelo não linear de von Bertalanffy, escolhido através de menor valor de AICc.....52

Figura 18: Gráfico de dispersão com linha de regressão linear (R^2 = 0,9584) entre densidade de volume de cardiomiócitos (VvM) e densidade de volume de tecido conjuntivo (VvC) do ventrículo esquerdo de corações de *Sotalia guianensis* do litoral do Espírito Santo.....54

Figura 19: Gráfico de dispersão com linha de regressão linear (R^2 = 0,936) entre densidade de volume de cardiomiócitos (VvM) e densidade de volume de tecido conjuntivo (VvC) do ventrículo direito de corações de *Sotalia guianensis* do litoral do Espírito Santo.....54

Figura 20: Curva de crescimento da densidade de volume de cardiomiócitos (VvM) do ventrículo esquerdo de *Sotalia guianensis* do litoral do Espírito Santo. Modelo não linear Logístico, escolhido através de menor valor de AICc.....56

Figura 21: Gráfico de dispersão entre a densidade de volume de cardiomiócitos (VvM) do ventrículo direito e a Idade de *Sotalia guianensis* do litoral do Espírito Santo.....57

LISTA DE TABELAS

Tabela 1: Resultados para morfometria externa de corações de *Sotalia guianensis* do litoral do Espírito Santo.....47

Tabela 2: Valores de p-valor, coeficiente de correlação de Pearson (r) e regressão linear entre as variáveis morfométricas do coração e o comprimento total (CT) de *Sotalia guianensis* do litoral do Espírito Santo.....48

Tabela 3: Valores de correlação de Pearson (r) entre as variáveis morfométricas do coração e a idade de *Sotalia guianensis* do litoral do Espírito Santo.....49

Tabela 4: Resultados descritivos para variáveis de densidade de volume de coração de *Sotalia guianensis* do litoral do Espírito Santo.....53

Tabela 5: Valores de p-valor e coeficientes de correlação de Pearson encontrados entre as densidades de volume dos ventrículos esquerdo e direito de *Sotalia guianensis* do litoral do Espírito Santo.....55

Tabela 6: Valores de correlação de Pearson entre as densidades de volume do tecido muscular cardíaco e o comprimento total de *Sotalia guianensis* do litoral do Espírito Santo.....55

Tabela 7: Valores de correlação de Pearson e de regressão linear entre as densidades de volume do tecido muscular cardíaco e a idade de *Sotalia guianensis* do litoral do Espírito Santo.....56

LISTA DE ABREVIATURAS

CT – Comprimento total do animal

ALT – Altura ápice-base

PSC – Perímetro do sulco coronário

PTD – Perímetro do terço distal cardíaco

EPVE – Espessura da parede do ventrículo esquerdo

EPVD – Espessura da parede do ventrículo direito

ESI – Espessura do septo interventricular

VvM – Densidade de volume de cardiomiócitos

VvC – Densidade de volume de teido conjuntivo

VvV – Densidade de volume de vasos sanguíneos

SUMÁRIO

1 – INTRODUÇÃO.....16

2 – OBJETIVOS.....18

2.1 – OBJETIVO GERAL.....18

2.2 – OBJETIVOS ESPECÍFICOS.....18

3 – JUSTIFICATIVA.....20

4 – REVISÃO DE LITERATURA.....21

4.1 – CETÁCEOS.....21

4.2 – *Sotalia guianensis*.....22

4.2.1 – Características.....22

4.2.2 – Taxonomia.....23

4.2.3 – Reprodução.....24

4.2.4 – Dieta.....25

4.2.5 – Mergulho.....25

4.2.6 – Ameaças à espécie.....26

4.3 – MORFOLOGIA CARDÍACA.....27

4.3.1 – Morfologia macroscópica.....27

4.3.2 – Histomorfologia.....28

4.4 – SISTEMA CIRCULATÓRIO DE CETÁCEOS.....29

4.5 – ESTEREOLOGIA.....32

4.6 – ANATOMIA DE DENTES E ESTIMATIVA ETÁRIA.....33

5 – MATERIAL E MÉTODOS.....36

5.1 – ÁREA DE ESTUDO.....36

5.2 – COLETA DE DADOS.....37

5.3 – PROCESSAMENTO HISTOLÓGICO.....39

5.4 – ANÁLISE ESTEREOLÓGICA.....40

5.5 – ESTIMATIVA ETÁRIA.....41

5.6 – ANÁLISE ESTATÍSTICA.....42

6 – RESULTADOS.....44

6.1 – MORFOMETRIA.....46

6.2 – ESTEREOLOGIA.....52

7 – DISCUSSÃO.....58

8 – CONCLUSÕES.....62

9 – REFERÊNCIAS.....63

1 – INTRODUÇÃO

Sotalia guianensis (Van Bénéden, 1864), popularmente conhecido como boto-cinza, é um cetáceo odontoceto cuja distribuição se dá desde Honduras, na América Central, até o litoral de Santa Catarina, no Brasil (SILVA E BEST, 1996). É classificada como “deficiente em dados” pela IUCN – União Internacional para Conservação da Natureza (IUCN, 2012), devido principalmente à falta de estudos sobre a espécie e sobre as ações antrópicas. Devido aos seus hábitos costeiros é muito ameaçada por redes de pesca e pela poluição oriunda de dejetos urbanos (LODI E BOROBIA, 2013).

A inclusão de estudos cardiovasculares em cetáceos tem sido usada para elucidar as adaptações, morfológicas e fisiológicas, ao mergulho (PFEIFFER, 1990; GARRI, 2006; BURNS et al., 2010; BURNS et al., 2015). Entretanto, as investigações sobre anatomia do aparelho cardiovascular desses animais são escassas, provavelmente devido ao estado das carcaças que, na maioria das vezes, são encontradas em avançado estado de decomposição, impossibilitando estudos sobre tecidos moles e o coração (GUIMARÃES, 2014; VERSIANI, 2015).

Pouco se sabe sobre a estrutura e desenvolvimento de corações de cetáceos e a maioria dos estudos morfológicos foi baseada em poucas ou apenas um espécime (TURNER,1886; WHITE e KERR, 1917; OCHRYMOWYCH E LAMBERTSEN, 1984; PÉREZ E LIMA, 2006; BOSSART et al., 2007). Ainda há menos estudos relacionados às adaptações morfológicas celulares no coração de mamíferos marinhos. Em *S. guianensis* foram avaliadas apenas variáveis macroscópicas no sistema cardiovascular, indicando que a espécie não difere muito de mamíferos terrestres em relação ao coração e ainda reforçando a ideia de que maiores estudos são necessários para maior conhecimento da biologia da espécie (GARRI, 2006).

O número de células ou a proporção de células que compreendem um sistema biológico fornece informação sobre anatomia básica, desenvolvimento, envelhecimento, uso de fármacos e patologias (HERCULANO-HOUZEL et al., 2015). Pela observação de cortes bidimensionais é possível determinar a tridimensão de um órgão, tecido ou célula, através da técnica da estereologia (LACERDA, 2000). A

abordagem quantitativa bem fundamentada dessas análises permite melhor correlação entre morfologia e fisiologia (ANDERSEN E PAKKENBERG 2003), proporcionando maior entendimento sobre adaptações de um organismo (LACERDA, 2003).

O presente estudo visa analisar morfologicamente o miocárdio de corações de *S. guianensis* do litoral do Espírito Santo aos níveis macroscópico e microscópico. Sendo de extrema importância para conhecimento básico de biologia da espécie assim como para fornecer subsídio para futuras pesquisas relacionadas ao uso do hábitat e ao comportamento de mergulho.

2 – OBJETIVOS

2.1 – OBJETIVO GERAL

Descrever a histomorfologia do miocárdio e utilizar técnicas de morfologia, para analisar o crescimento do coração de *Sotalia guianensis*, relacionando os resultados obtidos à idade e ao comprimento total dos animais.

2.2 – OBJETIVOS ESPECÍFICOS

● Determinar o comprimento total dos espécimes de *S. guianensis*;

● Realizar morfometria nos corações, mensurando espessura das paredes dos ventrículos e do septo interventricular, altura ápice-base e perímetro nas regiões do sulco coronário e do terço distal cardíaco;

● Determinar a densidade de volume de cardiomiócitos, tecido conjuntivo e vasos sanguíneos;

● Identificar e tipificar as fibras de colágeno presentes no miocárdio ventricular;

● Estimar a idade dos animais através de leitura das Camadas Anuais de Crescimento nos dentes;

● Correlacionar as variáveis morfométricas à idade;

● Correlacionar as variáveis morfométricas ao comprimento total;

- Correlacionar as variáveis morfométricas às densidades de volume;
- Correlacionar as densidades de volume à idade;
- Correlacionar as densidades de volume ao comprimento total;
- Verificar o crescimento do miocárdio através de curvas de crescimento.

3 – JUSTIFICATIVA

As investigações sobre a estrutura cardiovascular em cetáceos são escassas, principalmente nas avaliações de estruturas microscópicas do coração, que em maioria são voltadas para a descrição histológica ou patológica. Além disso, as mudanças que ocorrem no miocárdio ao longo dos anos não são muito bem documentadas.

Estudos estereológicos são vantajosos, pois os resultados são numéricos, reprodutíveis e fáceis de serem verificados. A estereologia permite avaliar um órgão isotrópico tridimensionalmente a partir de uma amostra bidimensional, dando resultados em volume.

Estimando a idade absoluta dos animais, pode-se estabelecer mais especificamente os fatores de desenvolvimento corporal. Por isso, é muito mais vantajoso determinar-se a idade do que apenas classificar os animais em faixas etárias, sendo a determinação etária em cetáceos de extrema importância para avaliações morfométricas e estereológicas.

Desta forma, o presente estudo terá grande importância nas investigações sobre o crescimento e envelhecimento dos cardiomiócitos e do interstício do coração de *S. guianensis* de acordo com o tamanho do órgão e ao longo do tempo de vida do animal. Contribuindo para conhecimento da biologia da espécie, ameaçada de extinção e categorizada como “vulnerável” pelo ICMBio, e servindo de subsídio para futuros estudos, principalmente relacionados ao uso do hábitat e ao comportamento de mergulho.

4 – REVISÃO DE LITERATURA

4.1 – CETÁCEOS

Os cetáceos são mamíferos que passaram pelos efeitos de seleção natural através de seus ancestrais terrestres (REIDENBERG, 2007) e atualmente são totalmente adaptados à vida aquática, seja marinha ou fluvial (LODI & BOROBIA, 2013). Diversas adaptações são observadas a níveis morfológico, fisiológico e comportamental (BARNES et al., 2002), como adaptações para forrageio, locomoção e nos sistemas de comunicação e órgãos do sentido (REIDENBERG, 2007).

A filogenia do grupo ainda é um pouco controversa (SPAULDING et al., 2009), há sugestões de que estão inseridos na ordem Cetartiodactyla, que compreende os cetáceos e os artiodáctilos (GEISLER & UHEN, 2005), estando mais relacionados à família Hippopotamidae (PRICE et al., 2005). Os cetáceos são representados por 88 espécies diferentes de baleias, botos e golfinhos que são divididos em dois grupos existentes, Odontoceti e Mistyceti. Ainda há um terceiro grupo, Archaeoceti, cujos representantes já foram extintos (LODI & BOROBIA, 2013).

O grupo dos Misticetos inclui as baleias verdadeiras, todas habitando o ambiente marinho. São animais que realizam longas migrações, passando por períodos de alimentação e de reprodução em diferentes latitudes do globo. Possui 4 famílias que abrigam 14 espécies reconhecidas (PERRIN et al., 2009). Como características, no lugar de dentes, possuem lâminas e franjas em cada ramo da maxila compostas por queratina e responsáveis por aprisionar o alimento. Possuem orifício respiratório duplo e simetria cranial, características que podem os distinguir dos Odontocetos (LODI & BOROBIA, 2013).

Os Odontocetos formam um grupo monofilético (NIKAIDO et al., 2001) e análises morfológicas indicam que este é um clado fortemente apoiado em

sinapomorfias (GEISLER & UHEN, 2003). São os cetáceos que possuem dentes, orifício respiratório único (COZZI et al., 2017) e crânio assimétrico, além de um órgão gorduroso denominado melão, importante na ecolocalização. São representados por 72 espécies, divididas em 33 gêneros (JEFFERSON et al., 2011).

A família Delphinidea abrange 36 espécies em 17 gêneros (PERRIN et al., 2009), portanto a mais numerosa no grupo dos Odontocetos e apresenta uma enorme diversidade de morfotipos. Os animais são diferentes em tamanho, morfologia e ecologia, não sendo conveniente atribuir à família uma caracterização geral (LODI & BOROBIA, 2013). São cetáceos de pequeno a médio porte, com alguns representantes de 1,5m e outros que podem chegar até 9m (BARNES et al., 2002).

4.2 – *Sotalia guianensis*

4.2.1 – Características

Sotalia guianensis é um pequeno cetáceo Odontoceto, conhecido popularmente no Brasil como boto-cinza. Habita regiões costeiras e estuarinas na costa do Oceano Atlântico, com registros de ocorrência desde Honduras até o Sul do Brasil (FLORES & DA SILVA, 2009). No Brasil, a espécie ocorre do Oiapoque - AP até a Baía Norte em Florianópolis – SC (DAURA-JORGE et al., 2004). Apesar dos hábitos estritamente costeiros, já foram observados grupos na região do banco dos Abrolhos e do arquipélago dos Abrolhos, na Bahia (LODI & BOROBIA, 2013).

São observadas populações residentes em algumas regiões da área de distribuição da espécie (FLORES, 1999; DE OLIVEIRA SANTOS et al., 2001; ROSSI-

SANTOS et al., 2007; LODI, 2003) e estas são consequentemente as populações mais ameaçadas (WHITEHEAD et al., 2000).

O boto-cinza é uma das menores espécies de delfinídeos, com maior comprimento total registrado de 222 cm no litoral do Espírito Santo (RAMOS et al., 2010) e peso máximo de 121 kg (MONTEIRO-FILHO et al., 2002). Há registro de espécime que atingiu 35 anos de idade (AZEVEDO et al., 2015), embora em média a espécie chegue até 30 anos de idade (ROSAS et al., 2003). Análises osteológicas concluíram que a maturidade física da espécie é atingida entre os 185 (RAMOS et al., 2000a) e os 187 cm de comprimento total e aos sete anos de idade (CARVALHO et al., 2015).

A espécie não possui dimorfismo sexual aparente (LODI & BOROBIA, 2013), mas observa-se que os machos possuem um crescimento descontínuo aproximadamente aos cinco anos (ROSAS et al., 2010). A coloração varia de acordo com a faixa etária, mas geralmente é cinza-escuro no dorso, rosado ou cinza claro no ventre, com manchas cinza-claro nas laterais do corpo. Quanto mais jovem, mais rosado no ventre e quanto mais adulto mais cinza nessa região (LEATHERWOOD & REEVES, 1983).

4.2.2 – Taxonomia

A taxonomia do gênero *Sotalia* já foi muito controversa e até cinco espécies e duas subespécies chegaram a ser descritas para a América do Sul (CUNHA, 2005). Em 1864, Van Bénéden descreveu o exemplar costeiro, que foi mais tarde incluído no gênero por Gray e em 1866, o exemplar de rio foi incluído por Gervais (CABALLERO, 2007). Monteiro-Filho (2002) analisou morfometricamente crânios de espécimes fluviais e costeiros, chegando à conclusão de que tratavam-se de duas espécies diferentes. Em estudo realizado por Caballero (2007) as distinções foram analisadas geneticamente e estes resultados associados às características estudadas por

Monteiro-Filho (2002) comprovaram que as formas fluvial e costeira de *Sotalia* são espécies diferentes, então passou a considerar-se *S. fluviatilis* (Gray, 1866) e *S. guianensis* (Van Bénéden, 1864), respectivamente.

4.2.3 – Reprodução

A maturidade sexual do boto-cinza ocorre entre os 170 cm e 175 cm de comprimento total nos machos, aproximadamente aos 7 anos e entre 165 cm e 170 cm para fêmeas, com idade estimada de 6 anos (MONTEIRO-FILHO et al., 2002).

Os eventos de reprodução acontecem durante todo o ano, variando sazonalmente em diferentes localidades (RAMOS et al., 2000b), embora a maioria dos nascimentos seja nos meses do verão (ROSAS E BARRETO, 2002). Rosas e Barreto (2002) sugeriram que o sistema de reprodução mais provável para o gênero *Sotalia* seja a promiscuidade, em que ambos os sexos copulam com mais de um indivíduo.

O tempo de gestação varia de 11,5 a 12 meses e os filhotes nascem com um comprimento total entre 61 e 76 cm (RAMOS et al., 2000b). O intervalo de parto é de cerca de dois anos, podendo ser inferior devido à perda do filhote ou a um menor período de lactação que varia entre 6 e 10 meses (MONTEIRO-FILHO et al., 2002).

4.2.4 – Dieta

Em geral, a dieta de *S. guianensis* é composta por peixes teleósteos, podendo em menores proporções, alimentar-se de Cefalópodes e Crustáceos (SANTOS et al.,

2002; DI BENEDITTO e RAMOS, 2004; LOPES et al., 2012), podendo ser influenciada pela disponibilidade e acessibilidade de recursos em seu hábitat (LODI & BOROBIA, 2013).

A espécie possui de 30 a 36 dentes em cada ramo da maxila e de 24 a 38 em cada ramo da mandíbula (LODI & BOROBIA, 2013) e como todos delfinídeos, é homodonte e por isso não realiza mastigação, o que pode ser comprovado pelo fato das presas serem encontradas inteiras no conteúdo estomacal (SANTOS et al., 2002).

O comportamento de forrageio varia de acordo com alguns fatores, sendo um deles a faixa etária (MONTEIRO et al., 2006). Os adultos, animais maiores, possuem atividade metabólica maior e por isso o comportamento de caça é mais ativo (BURGGREN et al., 2000) e em geral as estratégias de alimentação são dos tipos aleatória e competitiva (LODI & BOROBIA, 2013).

4.2.5 – Mergulho

Os diferentes tempos de apneia nos mamíferos aquáticos estão associados tanto ao comportamento e ecologia quanto a anatomia e fisiologia dos animais (COSTA, 2004; BAIRD et al., 2005). Garri (2006) estudou tempo de apneia de *S. guianensis* na Enseada de Pipa – RN e encontrou diferença entre as faixas etárias filhote, adulto e juvenil. A maioria dos mergulhos de forrageio, deslocamento e socialização foi registrada em uma região cuja profundidade varia de 2,5 a 5m com tempo médio de apneia de aproximadamente 24s para juvenis e 32s para adultos. Estudos com diferentes variáveis morfométricas em corações de *S. guianensis* concluíram que o coração da espécie é similar ao coração de mamíferos terrestres (VERSIANI, 2015), sendo compatível com outras espécies de delfinídeos que apresentam comportamento de mergulho pouco profundo (GARRI, 2006).

4.2.6 – Ameaças à espécie

S. guianensis sofre pressões antrópicas como capturas acidentais em redes de pesca (FLORES, 2002; SICILIANO et al., 2008), havendo registros de animais que foram mortos para consumo humano ou utilizados como isca para pesca de tubarão (JEFFERSON et al., 2004). No litoral do Espírito Santo a maioria das interações com a pesca é negativa para a espécie, como enredamento, colisão com armadilha, além de poder ser utilizada como iscas em espinheis, entretanto também são observadas outras interações como o boto-cinza roubando presas das redes até a pesca cooperativa (DE FREITAS NETTO & DI BENEDITTO, 2008).

Os jovens e machos são mais capturados nas redes, devido ao seu comportamento (DI BENEDITTO & RAMOS, 2004). Como há dificuldade no estudo em animais vivos, os dados sobre a espécie (FLORES, 2002) e ações antrópicas são escassos, sendo ela ainda considerada como “Dados Deficientes” pela IUCN – União Internacional para Conservação da Natureza (IUCN, 2012). Contudo, no Brasil foi inserida em 2014 pelo Ministério do Meio Ambiente, através do ICMBio, na lista de espécies ameaçadas de extinção e categorizada como “VU” (Vulnerável) (ICMBio, 2014).

4.3 - MORFOLOGIA CARDÍACA

4.3.1 – Anatomia

Nos mamíferos, o coração é constituído por quatro câmaras, sendo dois átrios e dois ventrículos, um átrio e um ventrículo de cada lado do órgão, esquerdo e direito. Os átrios de cada lado do coração tem ligação com seu ventrículo correspondente, havendo apenas a valva atrioventricular entre as duas cavidades (DYCE, 2002). O coração está situado no mediastino médio, entre os dois pulmões, e sua maior porção está à esquerda do plano sagital mediano (DANGELO & FATTINI, 2002).

Os ventrículos correspondem à maior parte do coração, são separados pelo septo interventricular e externamente fundidos, mas suas extensões são delimitadas pelo sulco paraconal (esquerdo) e pelo sulco subsinuoso (direito), que acompanham as bordas do septo interventricular, revelando a disposição assimétrica deles (DYCE, 2002). Em *S. guianensis*, o suprimento sanguíneo para o coração é realizado pelas artérias coronárias direita e esquerda (GARRI, 2006).

O ventrículo direito é uma câmara semilunar que bombeia o sangue do coração para os pulmões (TORTORA & DERRICKSON, 2012). Nele encontra-se a valva atrioventricular direita, formada por três cúspides unidas a um anel fibroso que circunda a abertura. Cada uma dessas cúspides é unida pelas cordas tendíneas (DE SOUZA, 2001) que descem pela cavidade ventricular e inserem-se nos músculos papilares (DYCE, 2002). Em cetáceos, a importância do ventrículo direito vem sendo estudada, revelando uma maior espessura da parede não septal desse ventrículo nas espécies que realizam mergulho longo e profundo, a fim de diminuir a pressão pulmonar (BISAILLON, 1987).

O ventrículo esquerdo apresenta forma circular, com a parede não septal muito mais espessa que a do ventrículo direito (DI DIO, 2002), o que ocorre devido ao fato

da câmara esquerda ser responsável por maior parte circulação sistêmica, seu trabalho muscular é maior (TORTORA & DERRICKSON, 2012). A valva atrioventricular esquerda é formada por apenas duas cúspides principais (DYCE, 2002).

4.3.2 – Histologia

As células do músculo estriado cardíaco, chamadas de cardiomiócitos, tem aproximadamente 15µm de largura e de 85 a 100µm de comprimento. São células ramificadas e alongadas, com apenas um ou dois núcleos, que se unem através dos discos intercalares, complexos juncionais formados por zônula de adesão, desmossomos e junções comunicantes (JUNQUEIRA & CARNEIRO, 2013). Os cardiomiócitos encontram-se sustentados por fibras de colágenos, organizadas em diferentes orientações e que fazem parte do tecido conjuntivo, formando o estroma do órgão (SONNENBLICK et al., 1986; JUNQUEIRA & CARNEIRO, 2013).

As paredes cardíacas são constituídas de três túnicas: interna (endocárdio), média (miocárdio) e externa (epicárdio). O miocárdio é a túnica mais espessa do coração e nele encontram-se os cardiomiócitos organizados. Porém, esse arranjo das células pode variar bastante, ao ponto de no mesmo corte histológico serem encontrados feixes de cardiomiócitos orientados em diferentes direções (JUNQUEIRA & CARNEIRO, 2013).

Em situações normais, o estroma do tecido cardíaco é composto predominantemente por fibras colágenas dos tipos I e III (WEBER, 1991; WEBER, 1997). O colágeno do tipo I possui uma força de resistência à tração, forma feixes grossos e é o mais abundante, enquanto o colágeno do tipo III é mais elástico e forma feixes isolados de fibras finas (BURLEW & WEBER, 2000; NAIMARK et al., 1992). Outros tipos de fibras colágenas como IV, V e VI também estão presentes, em

menores proporções. As células responsáveis pela renovação e secreção do colágeno são os fibroblastos do tecido conjuntivo (BURLEW & WEBER, 2000).

A rede de colágeno do coração inclui um perimísio que circunda grandes grupos de fibras musculares, estrutura que é encontrada abaixo do pericárdio visceral. Do perimísio surge o epimísio, com estruturas onduladas e envolvendo grupos menores de fibras musculares cardíacas. O endomísio envolve cada cardiomiócito individualmente, ligando-o a outros e aos vasos adjacentes. Este arranjo das fibras de colágeno proporciona o deslizamento dos cardiomiócitos e preserva o alinhamento deles durante o ciclo cardíaco e é também responsável pela arquitetura dos ventrículos, incluindo forma e espessura da parede (ROBINSON et al., 1988)

Para a espécie humana, a proporção dos componentes do miocárdio é de 70-85% de cardiomiócitos (TANG et al., 2009) e 20% de matriz extracelular, tecido conjuntivo e vasos sanguíneos (HUDLICKA & BROWN, 1996). Embora a região que não corresponda aos cardiomiócitos seja menor, ela é essencial para manter a homeostase do coração, secretando matriz extracelular, realizando comunicação intracelular e suprimento vascular, fatores importantes para o funcionamento e a longa vida dos cardiomiócitos (ZHOU, 2016).

4.4 – SISTEMA CIRCULATÓRIO DE CETÁCEOS

O aparelho circulatório é o que sofre maior variação quando comparado aos outros sistemas, podendo desencadear variações adaptativas. As adaptações fisiológicas cardiovasculares e respiratórias à vida aquática podem ser ocasionadas para suportar mergulhos prolongados gerando aumento da capacidade de reserva de oxigênio no sangue e nos outros tecidos (BRAZ, 2013). Estudos sugerem que além das adaptações, os mamíferos marinhos precisam de uma preparação pré-mergulho que os permite maior capacidade de imersão (BAIRD et al., 2005).

O aparelho cardiovascular de cetáceos, assim como de outros mamíferos marinhos, é totalmente adaptado à vida na água e ao maior transporte de oxigênio. A bradicardia, que é a redução da frequência dos batimentos cardíacos, é bem documentada nos mamíferos marinhos e consiste na diminuição do consumo de oxigênio pela desaceleração do metabolismo. Após submersão, as artérias sofrem constrição e o sangue é conduzido para os órgãos vitais, como pulmões e cérebro, enquanto outros órgãos suportam por mais tempo a falta de oxigênio (LODI & BOROBIA, 2013). O sangue é também direcionado para o tórax, pois a presença de líquido evita que as costelas se quebrem devido ao aumento da pressão durante o mergulho e também evita o colapso pulmonar irreversível (COZZI et al., 2017). O aumento da apneia também pode ser associado à alta capacidade de transporte de oxigênio, que pode ser reservado no sistema respiratório, circulatório e no músculo estriado esquelético, que são regiões com alta concentração de mioglobina e hemoglobina (GUIMARÃES, 2014). Outra importante estrutura nesse processo é a *retia mirabilia*, um enorme reservatório de sangue arterial, composto por vasos distribuídos em diferentes partes do corpo (COZZI et al., 2017). A bradicardia, junto com a vasoconstrição, circulação isolada dos músculos e até uma eventual esquemia dos órgãos centrais, são mecanismos fisiológicos para atrasar o gasto dos estoques de oxigênio durante o mergulho (PONGANIS et al., 2003).

A circulação arterial dos golfinhos começa com a artéria aorta saindo do ventrículo esquerdo e se dividindo em ramos que darão origem aos vasos da cabeça, cintura torácica, tórax e nadadeiras. A circulação pulmonar inclui a artéria pulmonar que leva sangue desoxigenado do ventrículo direito para os pulmões e posteriormente as veias pulmonares levam o sangue oxigenado para o átrio esquerdo (COZZI et al., 2017).

Pouco se sabe sobre a estrutura de corações de cetáceos e ainda menos sobre o desenvolvimento do órgão (SEDMERA et al., 2003). A maioria dos estudos básicos de anatomia de corações de cetáceos foi realizada com apenas um espécime. Turner (1886) estudou as estruturas cardíacas de um coração da espécie *Mesoplodon bidens*, Ziiphidae. Também já foi estudado o coração de um exemplar de *Physeter macrocephalus*, Physeteridae, com enfoque na condução atrioventricular (WHITE & KERR, 1917). Estudos em *Balaenoptera acutorostrata*, Balaenopteridae, concluíram que a forma do coração e espessura do ventrículo direito de cetáceos são adaptações

para a hidrodinâmica e para as mudanças associadas ao mergulho (OCHRYMOWYCH & LAMBERTSEN, 1984). Em 1987 estudos foram desenvolvidos em corações de *Delphinapterus leucas*, envolvendo mais espécimes, tendo maior exatidão nos resultados (BISAILLON, 1987), já que estruturas cardíacas podem ser afetadas por alguma patologia (NIE, 1989) e em um caso isolado, essa patologia pode influenciar na morfometria, sendo necessários estudos com maior número amostral.

Comparado a mamíferos terrestres, o coração de cetáceos está localizado mais cranial e horizontalmente, na altura média do tórax (SLIJPER, 1973). Mas a localização do coração de animais mortos depende da idade, do status patológico e do estado de conservação da carcaça (NIE, 1989).

A forma do coração pode estar ligada à forma do tórax e, principalmente, à capacidade de mergulho (ROWLATT & GASKIN, 1975). O coração de *S. guianensis* é largo e achatado dorso-ventralmente e o ápice do órgão é arredondado e formado pelos dois ventrículos (GARRI, 2006).

Microscopicamente, os corações de cetáceos tem sido ainda menos estudados. Pfeiffer (1990) observou corações *de Balaena mysticetus* sob microscopia eletrônica, concluindo que o coração dessa espécie de baleia possui estrutura similar a de mamíferos terrestres, mas assim como *Monodon monoceros* (VOGL & FICHER, 1976), possui uma grande quantidade de glicogênio nos cardiomiócitos do miocárdio, o que pode estar associado ao metabolismo de apneia prolongada. O estudo verificou que não há diferença entre os cardiomiócitos dos átrios e dos ventrículos dos dois lados do coração, porém não foi realizada morfometria celular para confirmar a observação (PFEIFFER, 1990). Já foram realizados estudos com as espécies do gênero *Kogia*, mas apenas levando em consideração cardiomiopatia e demais patologias cardíacas (BOSSART et al., 2007), sem estudo prévio de morfologia. Guimarães (2014) descreveu histologicamente corações de *Arctocephalus australis*, o lobo marinho do sul, utilizando as colorações HE e Tricômico de Masson e especificando as diferenças entre endocárdio, miocárdio e pericárdio. Diferentemente de outros mamíferos marinhos, os cetáceos possuem endocárdio mais espesso e com células de Purkinje muito proeminentes (STEWARDSON, 1999; GUIMARÃES, 2014). Não são encontradas na literatura científica observações microscópicas relacionadas ao crescimento em corações de pequenos cetáceos.

4.5 – ESTEREOLOGIA

A estrutura de órgãos, tecidos e células está intimamente relacionada à sua funcionalidade. Estruturas tridimensionais, como um fragmento de um órgão, podem ser analisadas à luz do microscópio óptico, mas apenas em duas dimensões. A estereologia, amplamente utilizada nos campos de medicina, biologia experimental e até mesmo na engenharia de materiais, permite avaliar uma estrutura tridimensional a partir de uma análise bidimensional da mesma (SILVA, 2007).

Ao contrário da morfometria, a estereologia utiliza um sistema teste, com uma área conhecida, geralmente composta por pontos e linhas (LACERDA, 2003). Contudo, muitos estudos vem utilizando morfometria e estereologia para estabelecer parâmetros de desenvolvimento e processo de envelhecimento, além de diminuir dúvidas em diagnósticos patológicos ambíguos (ALMEIDA & LACERDA, 2002; PAKKENBERG et al., 2003; HOF et al., 2003).

A morfometria determina comprimento, perímetro e área, enquanto a estereologia estima densidades, das quais se pode destacar: densidade de volume, densidade de comprimento, densidade superficial e densidade numérica (PEREIRA & MANDARIM-DE-LACERDA, 2001). Cada uma dessas variáveis estereológicas utiliza de outros diferentes fatores para avaliar o órgão isotrópico como um todo. Ainda no século XIX, Delesse (1847) determinou a densidade de volume como a quantidade de pontos que tocam uma estrutura, sendo comparável à área ou ao volume delas.

Questões quantitativas sobre alterações nos tecidos, células e organelas vem sendo utilizadas para inferir morfologia e fisiologia, assim como para um maior entendimento sobre adaptações de um organismo (ROBERTS et al., 2000; ANDERSEN & PAKKENBERG, 2003). A estereologia visa ser eficiente no sentido de exigir pouco esforço e baixo custo, mas com uma boa acurácia (MANDARIM-DE-LACERDA, 2003).

4.6 – ANATOMIA DE DENTES E ESTIMATIVA ETÁRIA

Os dentes de mamíferos possuem duas regiões: coroa e raiz. Além do colo, região entre a coroa e a raiz, mais bem definida em animais adultos (SIMÕES-LOPES, 2006) (Figura 1A). A coroa é revestida externamente pelo esmalte e algumas vezes, também pelo cemento (HILLSON, 1996), enquanto a raiz é revestida apenas pelo cemento (DI BENEDITTO et al., 2010). Abaixo desses tecidos superficiais, encontra-se a dentina, um tecido bastante resistente (BERGQVIST, 2003). Na parte inferior, há uma região denominada cavidade pulpar (BERGQVIST, 2003), animais mais jovens possuem essa cavidade mais aberta, enquanto animais mais velhos tem a cavidade mais fechada, devido à deposição dos tecidos ao longo dos anos (MORRIS, 1972) (Figura 1B).

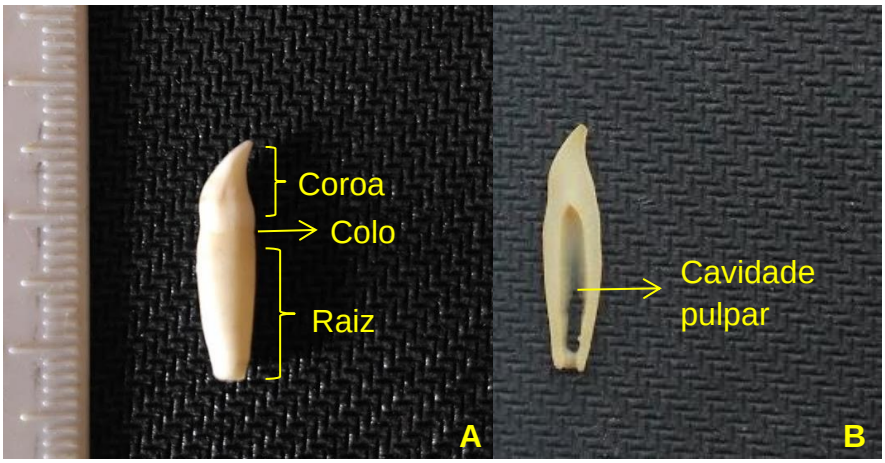

Figura 1: Dente de *Sotalia guianensis* do litoral do Espírito Santo, evidenciando as regiões da cora e da raiz (A); secção do dente revelando a cavidade pulpar (B).

Os dentes de cetáceos odontocetos não são utilizados para a mastigação, apenas para captura e dilaceração de presas. Além disso, os odontocetos são homodontes e monofiodontes, ou seja, todos os dentes são iguais e apresentam apenas uma dentição durante a vida. (SYDNEY & MONTEIRO-FILHO, 2007; DI BENEDITTO et al., 2010).

Para animais selvagens não há nenhum registro de data de nascimento, então se buscam sinais da idade em suas estruturas corporais (MORRIS, 1972). Os dentes são bons indicadores da idade dos indivíduos por serem órgãos do corpo que menos sofrem influências externas por permanecerem por longos períodos post-mortem (FIGUEIREDO, 2008). Em mamíferos marinhos, investigações pioneiras sobre determinação etária através dos dentes foram realizadas em focas (SCHEFFER & PETERSON, 1967) e em elefantes marinhos (LAWS, 1952), encorajando outros pesquisadores a utilizarem a técnica, principalmente em pinípedes e em cetáceos (JONSGARD, 1969).

A técnica para determinação etária através dos dentes de cetáceos consiste na leitura de camadas (HOHN, 1989), que podem ser definidas e contadas na dentina e no cemento (KLEVEZAL, 1996). A técnica é descrita como “padrão ouro” para a estimativa etária em odontocetos, sendo uma importante ferramenta para estudos de história de vida e de biologia populacional desses animais (HOHN, 1990).

Os padrões repetitivos de crescimento são encontrados em todos os dentes dos odontocetos e são definidos como grupos de camadas de crescimento (Growth Layer Group – GLG’s) (PERRIN E MYRICH, 1980). Os GLS’s são compostos por dois pares alternativos e adjacentes, de uma camada corada e de outra não corada (KLEVEZAL, 1980) e neles também são encontrados outras finas camadas chamadas de linhas ou camadas acessórias. Geralmente essas camadas acessórias não se estendem até o final da raiz do dente, diferentemente das camadas anuais, que estão presentes a partir da ponta da coroa até a base da raiz (ROSAS et al., 2003).

Logo após o nascimento há a deposição da primeira camada de dentina, que se distingue das outras e é denominada camada neonatal (Figura 2), delimitada pela linha neonatal (DI BENEDITTO et al., 2010). *S. guianensis* possui camadas acessórias não anuais na camada neonatal (ROSAS et al., 2003), sendo necessária muita atenção e experiência na leitura, para que não sejam obtidos resultados que não discordem tanto com a realidade (ROSAS et al., 2010).

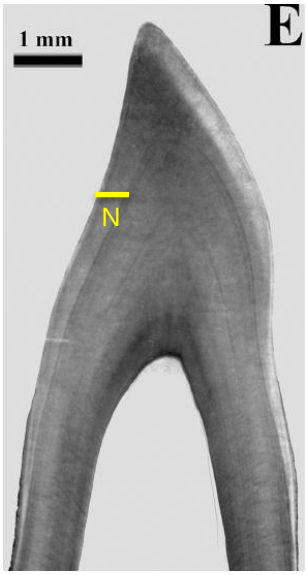

Figura 2: Corte de dente de *Sotalia guianensis* evidenciando a camada e a linha neonatal (N) e as demais GLG's (CARVALHO et al., 2015).

5 - MATERIAL E MÉTODOS

5.1 - ÁREA DE ESTUDO

Os espécimes de *Sotalia guianensis* utilizados no estudo foram decorrentes de encalhes ou capturas acidentais em redes de pesca ocorridos no litoral do estado do Espírito Santo, com aproximadamente 400 km de costa. Os animais foram coletados entre os municípios de Linhares, no extremo Norte e a cidade de Presidente Kennedy, no Sul do Estado (Figura 3).

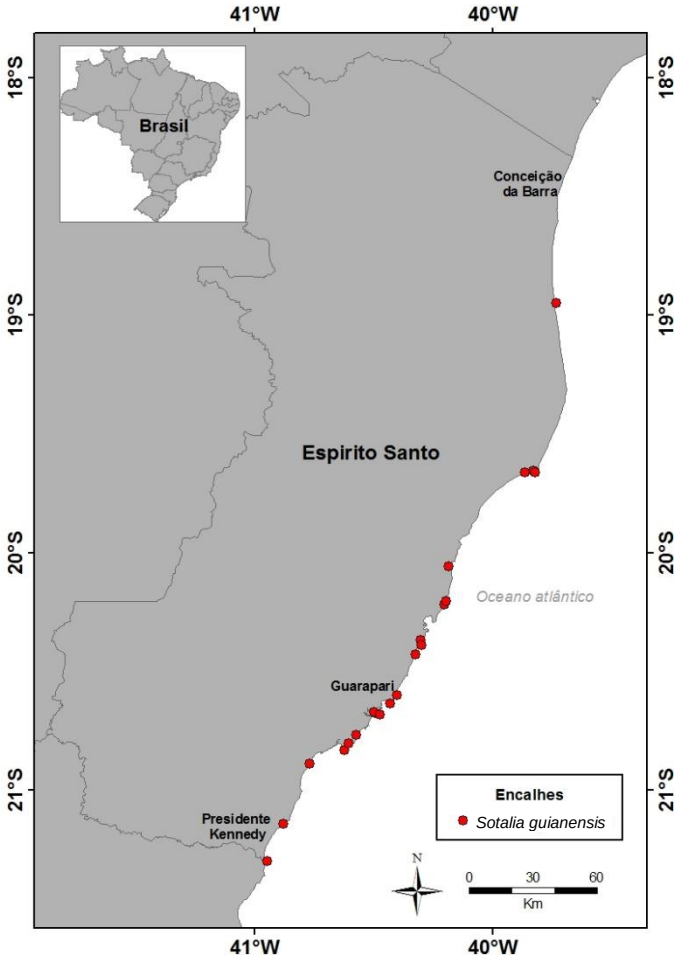

Figura 3: Mapa do estado do Espírito Santo, Brasil, com os locais de encalhe dos espécimes de *Sotalia guianensis* utilizados no estudo.

5.2 - COLETA DE DADOS

Foram utilizados inicialmente 38 espécimes de *S. guianensis*, recolhidos e armazenados pelo Instituto Organização e Consciência Ambiental (Instituto ORCA), localizado na cidade de Guarapari – ES entre os anos de 2008 e 2014. Entretanto, devido à integridade das amostras, foram considerados 28 espécimes nas análises estatísticas. A equipe do Laboratório de Morfologia e Patologia Animal da Universidade Estadual do Norte Fluminense Darcy Ribeiro (LMPA/UENF) foi a campo para a realização das necropsias para determinação de causa mortis e coleta de amostras para demais estudos realizados no laboratório.

O presente estudo encontrou algumas limitações como o estado de conservação das carcaças e ausência de dados ao longo de toda a vida do animal.

Durante os procedimentos foi realizada toda a biometria dos animais, obtendo-se o comprimento total (CT) que corresponde à distância entre a extremidade do rostro até a comissura caudal (NORRIS, 1961). Durante as necropsias, os corações foram retirados da cavidade torácica, lavados em água corrente e fixados em solução formalina tamponada neutra a 10%.

Os órgãos ficaram embebidos em formol por aproximadamente 07 dias (Figura 4) e após esse tempo foram dissecados (Figura 5), realizadas 6 medidas morfométricas: altura do ápice até a inserção da aorta (ALT), perímetro na região do sulco coronário (PSC), perímetro na região do terço distal (PTD), espessura da parede não septal do ventrículo esquerdo (EPVD), espessura da parede não septal do ventrículo direito (PTD) e espessura do septo interventricular (ESI) (Figura 6). As medidas de altura, perímetro do sulco coronário e perímetro do terço distal foram realizadas com o auxílio de uma fita métrica comercial e as medidas de espessuras foram realizadas com o paquímetro digital Mitutoyo Absolute. Após mensurações os corações foram clivados para passarem pelo processamento histológico.

A clivagem para análise estereológica seguiu um padrão, em que os fragmentos foram sempre retirados na mesma região das paredes livres dos

ventrículos direito e esquerdo, porém a orientação do corte, transversal ou longitudinal, foi aleatória, mantendo o corte isotrópico (MÜHLFELD et al., 2010).

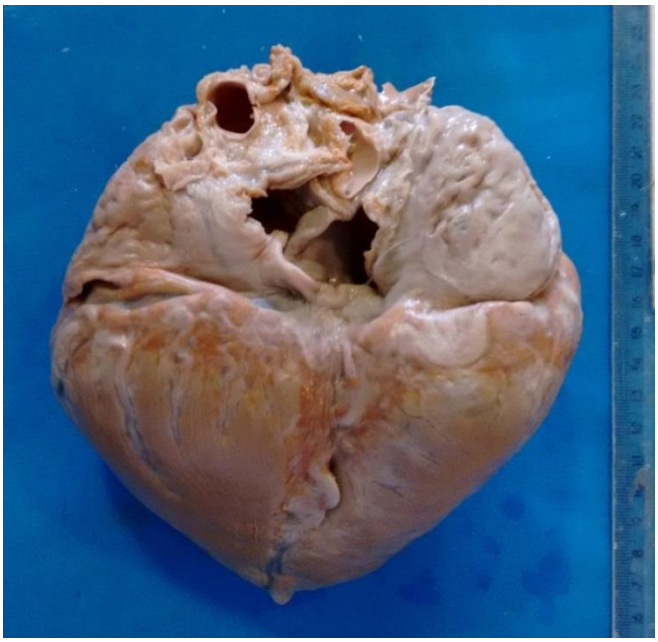

Figura 4: Coração de *Sotalia guianensis* do litoral do Espírito Santo fixado após aproximadamente 07 dias embebido em solução formalina 10%.

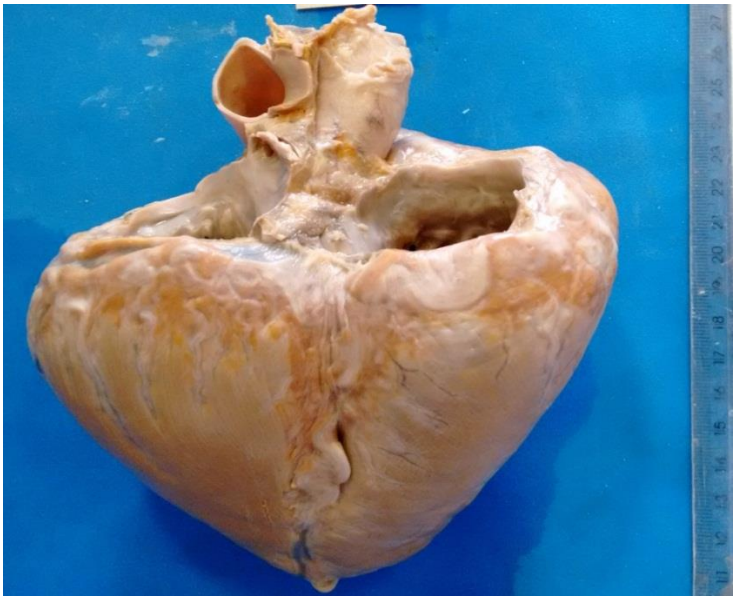

Figura 5: Coração de *Sotalia guianensis* do litoral do Espírito Santo com átrios removidos para passar por mensuração.

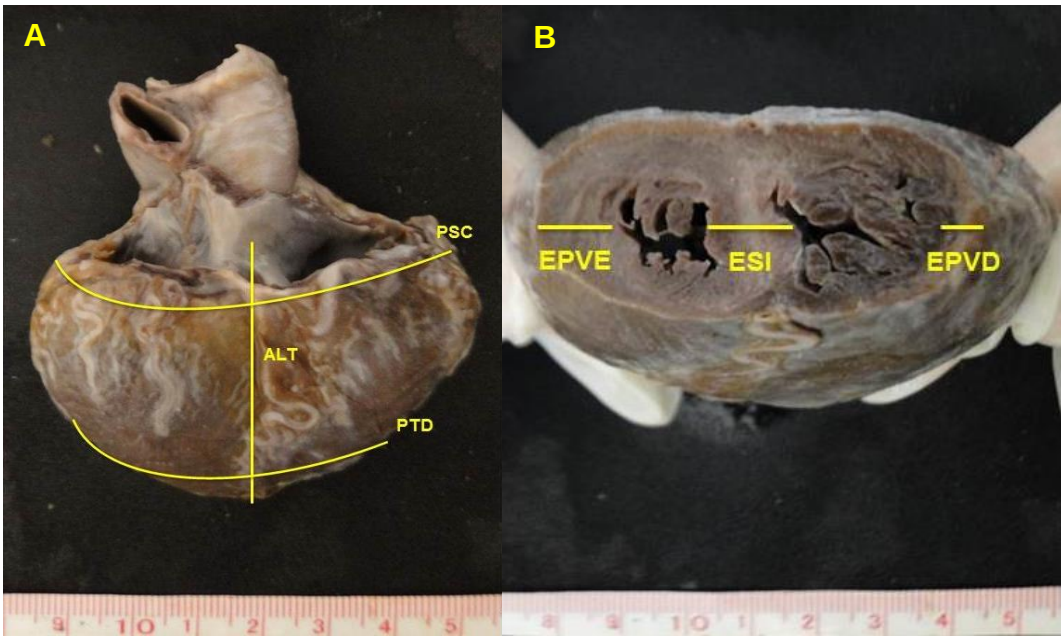

Figura 6: Imagem evidenciando as medidas morfométricas de **(A)** altura (ALT), perímetro do sulco coronário (PSC), perímetro do terço distal (PTD), **(B)** espessura da parede do ventrículo esquerdo (EPVE), espessura do septo interventricular (ESI) e espessura da parede do ventrículo direito (EPVD) de coração de *S. guianensis* do litoral do Espírito Santo.

5.3 - PROCESSAMENTO HISTOLÓGICO

O processamento histológico foi realizado no Laboratório de Morfologia e Patologia Animal da UENF. Os fragmentos retirados dos corações e armazenados em histossetes plásticos passaram por todo o processamento histológico. Durante o processamento automático as amostras passaram pelas etapas de desidratação, clarificação e impregnação em parafina, sendo a última importante para manter a morfologia celular e rigidez do tecido para realização do corte no micrótomo. Após o último banho em parafina, as amostras foram postas em blocos de parafina com o auxílio da inclusora Leica EG 1150, em que os blocos são formados manualmente, utilizando o histossete como base.

Foram realizados 7 cortes não consecutivos de 5µm de espessura em micrótomo Leica RM 2145 do fragmento de cada ventrículo, totalizando ao final 14 lâminas por animal.

Os cortes foram dispostos em lâminas histológicas e seguiram o processo de coloração em Hematoxilina e Eosina (HE) para verificação do tecido, Picrosirius Red com o objetivo de avaliar as fibras colágenas do tecido conjuntivo presente no miocárdio e Tricômico de Masson para diferenciar tecido conjuntivo de cardiomiócitos, facilitando a análise estereológica.

5.4 - ANÁLISE ESTEREOLÓGICA

Foram realizadas fotomicrografias em microscópio de luz, com um aumento de 40x, no microscópio Leica ICC50HD, de cinco campos aleatórios em cada lâmina. As fotomicrografias foram analisadas no programa *Stepanaize*r, em que há uma área teste com pontos pré-definidos (Figura 7). Foram contados os pontos que estavam sobre os componentes cardiomiócitos, tecido conjuntivo e vasos sanguíneos. O sistema teste utilizado, que constitui de 36 pontos apenas, sem linhas, é o mais rápido para contagem e mais apropriado para a maioria dos usos. (LACERDA, 2003).

A variável estereológica que foi possível de ser analisada devido ao estado de conservação das amostras foi a densidade de volume (Vv): de cardiomiócitos (VvM), de tecido conjuntivo (VvC) e de vasos sanguíneos (VvV). É possível determinar o volume ou área de uma estrutura através da quantidade de pontos que a tocam, o que é determinado pela densidade de volume (ÁGUILA, 1998) que foi determinada pelo número de pontos do componente estudado sobre o número de pontos totais da área teste.

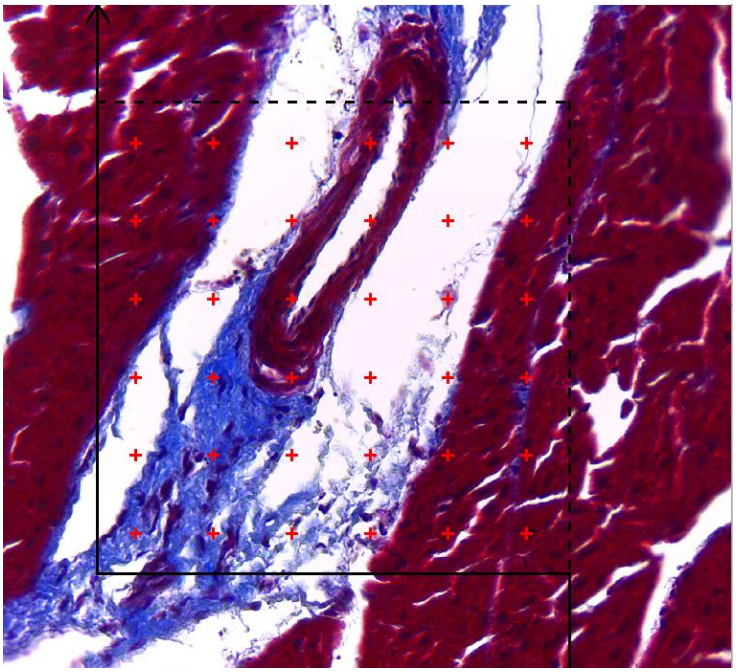

Figura 7: Sistema-teste com 36 pontos pré-definidos projetado sobre fotomicrografia óptica (40x) em um campo de miocárdio de *Sotalia guianensis* do litoral do Espírito Santo (Arquivo pessoal, 2016).

5.5 - ESTIMATIVA ETÁRIA

Para determinação da idade foram escolhidos três dentes, sendo eles os maiores e mais retos, de cada espécime de *S. guianensis* após o processo de maceração da carcaça no Instituto ORCA. Os dentes escolhidos foram levados para o Laboratório de Mamíferos Aquáticos e Bioindicadores da Universidade do Estado do Rio de Janeiro (UERJ) onde foram realizados os cortes e colorações.

Os dentes foram cortados longitudinalmente em serra metalográfica de baixa velocidade Buehler IsoMet, obtendo-se fragmentos centrais de 2mm de espessura que ficaram por 12 horas em formol 10% e posteriormente passaram por descalcificação em ácido comercial RDO, por aproximadamente 7 horas.

Após o processo de descalcificação, quando os dentes estavam maleáveis, foram realizados cortes de 25µm no micrótomo de congelamento Leica SM 2010R. Dispostos em uma placa de petri os cortes mais centrais e com a cavidade pulpar mais aberta foram escolhidos para seguir com o processo.

Os melhores cortes passaram por coloração em Hematoxilina de Mayer, durante 30 minutos, foram lavados em água corrente, banhados por 30 minutos em glicerina 50% e posteriormente em glicerina 100% e foram montadas as lâminas.

Para a determinação da idade foi seguida a técnica de Hohn (1990), em que camadas anuais de crescimento são determinadas por deposição de dentina nos dentes dos animais, podendo-se a cada camada delimitada por uma linha de crescimento, determinar um ano de idade. É considerada uma linha de crescimento anual, aquela que segue até pelo menos 3/4 da extensão do dente. Animais que não possuíam a linha neonatal tiveram a idade atribuída de 0 anos e a animais que possuíam apenas a linha neonatal foi atribuída a idade de 0,5 (CARVALHO et al., 2015). A partir da primeira linha e camada de crescimento foi acrescentado um ano de vida na estimativa.

5.6 - ANÁLISE ESTATÍSTICA

Todas as análises estatísticas foram realizadas no programa R Studio e curvas de crescimento foram plotadas no Microsoft Excel. Foram realizados os cálculos de densidade de volume (Vv) e a partir desses dados realizada estatística descritiva, com mínimos, médias, máximos e desvio padrão.

A variância dos dados foi testada, assim como normalidade de distribuição através do teste de Shapiro-Wilk ($p<0,05$). Dependendo do resultado destes testes, as análises seguiram com teste paramétrico (teste *t* bilateral) ou não paramétrico (teste de Wilcoxon) para avaliação de diferença estatística entre as médias.

Para análise de correlação entre os dados de morfometria externa, estereologia, idade e comprimento total (CT) dos animais, foi realizada correlação de Pearson e regressão linear simples quando ajustável. Os dados que não seguiram em regressão linear foram ajustados em modelos não lineares.

Foram testados os modelos não lineares de Brody (1945), Logístico (RATKOWSKI, 1983), von Bertalanffy (VON BERTALANFFY, 1957), Gompertz (GOMPERTZ & PHILOS,1825) e de Richards (RICHARDS, 1959). Os modelos ajustados foram comparados baseados nos resultados do Critério de Informação de Akaike (BURNHAM & ANDERSON, 2004).

6 - RESULTADOS

Foram avaliados corações de 28 *Sotalia guianensis* encontrados encalhados no litoral do Espírito Santo. A idade dos animais variou de 0 a 35 anos, com média de 7 anos, enquanto a média do comprimento total foi de 162,9 cm, com mínimo de 90 cm e máximo de 202 cm. 20 eram considerados imaturos e 8 maduros, de acordo com a idade e 10 eram fêmeas, 15 machos e em 3 animais o sexo não pode ser identificado. Os parâmetros maturidade (Figura 8) e sexo (Figura 9) não apresentaram diferença estatística significativa e por isso as análises seguiram agrupadas.

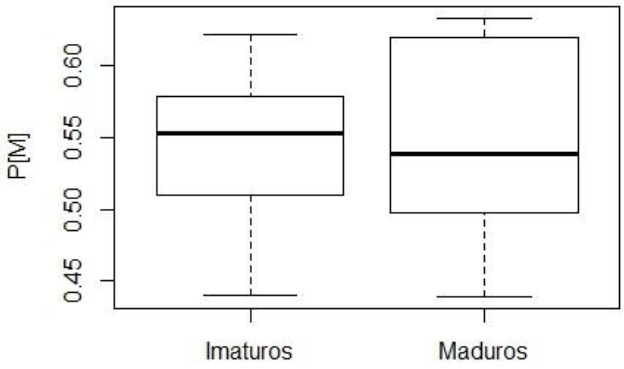

Figura 8: *Boxplot* evidenciando que não há diferença estatística significativa (*p* = 0,9615, para teste t de amostras pareadas) entre os pontos de cardiomiócitos de corações de indivíduos Imaturos e Maduros de *Sotalia guianensis* do litoral do Espírito Santo.

Foram encontrados cardiomiócitos, com um ou dois núcleos, organizados em feixes musculares multidirecionais sustentados por tecido conjuntivo denso com arteríolas, vênulas, vasos linfáticos e escassos adipócitos. O tecido conjuntivo se unia e formava o epicárdio constituído por tecido conjuntivo denso. No epicárdio dos dois ventrículos foram encontradas, predominantemente, fibras do tipo III (Figura 10), já no endocárdio as fibras do tipo I (Figura 11) são predominantes e no miocárdio ventricular nota-se a presença destes dois tipos de fibras em iguais proporções (Figura 12).

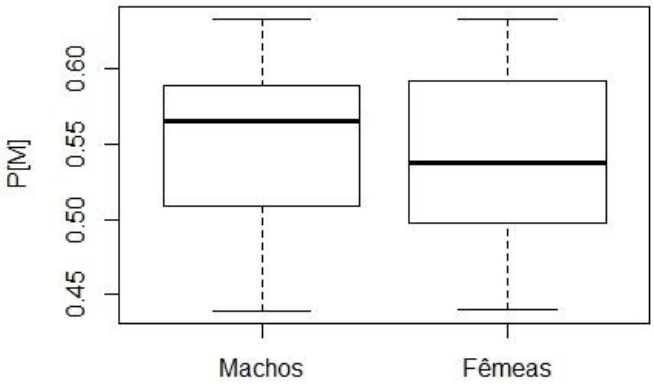

Figura 9: *Boxplot* demonstrando que não há diferença estatística significativa (*p* = 0,339, para teste t de amostras pareadas) entre os pontos de cardiomiócitos de corações de machos e fêmeas e *Sotalia guianensis* do litoral do Espírito Santo.

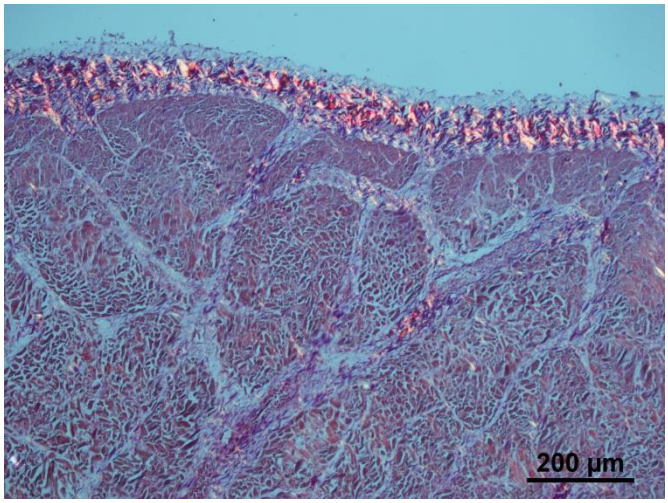

Figura 10: Fotomicrografia (10x) de lâmina histológica corada em Picrosirius Red de ventrículo de *Sotalia guianensis* evidenciando a predominância das fibras colágenas do tipo III no epicárdio.

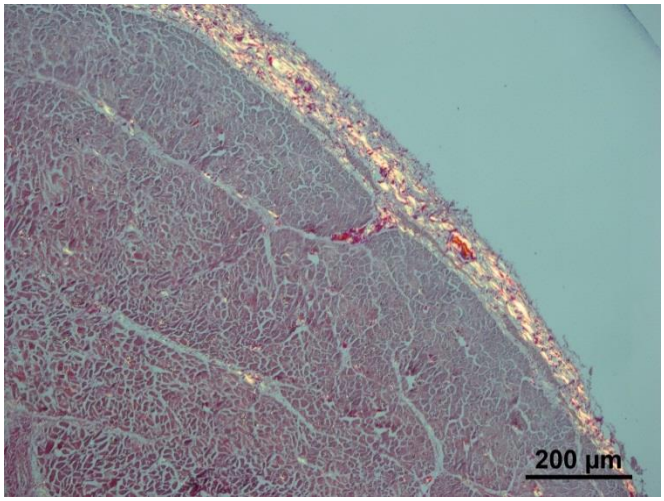

Figura 11: Fotomicrografia (10x) de lâmina histológica corada em Picrosirius Red de ventrículo de *Sotalia guianensis* evidenciando a predominância das fibras colágenas do tipo I no endocárdio.

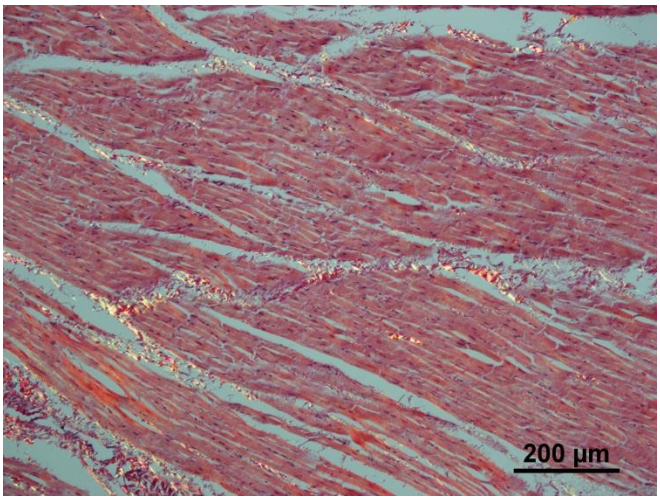

Figura 12: Fotomicrografia (10x) de lâmina histológica corada em Picrosirius Red de ventrículo de *Sotalia guianensis* evidenciando a presença das fibras colágenas do tipo I e III no miocárdio.

6.1 – MORFOMETRIA

A Altura ápice-base (ALT) do coração teve média de 9,13 cm (±1,83), com máximo de 12,5 cm e mínimo de 5,8 cm. O perímetro na região do sulco coronário

(PSC) variou de 15,1 cm a 34,3 cm e obteve média de 26,86 cm (±4,41), enquanto o perímetro na região do terço distal (PTD) cardíaco apresentou média de 20,07 cm (±3,30) e variou de 12,9 cm a 25,9 cm.

A espessura da parede não septal do ventrículo esquerdo (EPVE) apresentou média de 1,33 cm (±0,35), com valores máximo e mínimo de 2,02 cm e 0,49 cm, respectivamente. A espessura da parede do ventrículo direito (EPVD) apresentou média de 0,52 cm (±0,20), máximo de 0,97 cm e mínimo de 0,14 cm. A câmara ventricular esquerda apresentou espessura de parede aproximadamente 2,5 vezes maior que a câmara ventricular direita. A espessura do septo interventricular (ESI) variou de 0,53 cm a 1,93 cm, com valor médio de 1,35 cm (±0,33). O resumo dos dados descritivos está apresentado na Tabela 1.

Tabela 1: Resultados para morfometria externa de corações de *Sotalia guianensis* do litoral do Espírito Santo.

	Média	**Desvio padrão**	**Mínimo**	**Máximo**
ALT	9,13	1,83	5,8	12,5
PSC	26,86	4,41	15,1	34,3
PTD	20,07	3,3	12,9	25,9
EPVE	1,33	0,35	0,49	2,02
EPVD	0,52	0,2	0,14	0,97
ESI	1,35	0,33	0,53	1,93

Dentre as correlações entre as variáveis morfométricas externas do coração de *S. guianensis*, foi verificada relação forte e positiva entre a Altura (ALT) do órgão e o perímetro na região do sulco coronário (PSC) (r = 0,8774). Também foi verificada correlação entre ALT e PTD (r = 0,5877) e entre ALT e espessura da parede do ventrículo esquerdo (r = 0,4869). Não houve correlação entre Altura e espessura da parede do ventrículo direito. Nos dois ventrículos foi encontrada correlação moderada entre suas espessuras e a espessura do septo interventricular, com r = 0,5978 para o ventrículo esquerdo e r = 0,3880 para o direito.

Foram encontradas correlações entre as variáveis morfométricas e o comprimento total dos animais (CT). A altura do coração (ALT) apresentou correlação considerada alta (r = 0,7006) com o CT, assim como o perímetro do sulco coronário (PSC), que apresentou valor de correlação 0,7929 com o CT. O perímetro do terço distal (PTD) correlacionou-se moderadamente com o CT (r = 0,5542). A espessura do septo interventricular (ESI) também apresentou correlação com o CT, r = 0,7006. Apesar de ocorrerem correlações entre as variáveis morfométricas do coração e o CT, os valores de regressões lineares entre eles não foram considerados significativos, em sua maioria (Tabela 2). Houve correlação, considerada fraca (r = 0,39476) entre a espessura da parede do ventrículo esquerdo (EPVE) e o CT, entretanto a espessura da parede do ventrículo direito (EPVD) não apresentou correlação com o comprimento total.

Tabela 2: Valores de p-valor, coeficiente de correlação de Pearson (r) e regressão linear entre as variáveis morfométricas do coração e o comprimento total (CT) de *Sotalia guianensis* do litoral do Espírito Santo.

	p	**r (Pearson)**	**R^2**
ALT	<0,0001	0,7006	0,4713
PSC	<0,0001	0,7923	0,6866
PTD	0,002	0,5542	0,2805
EPVE	0,037	0,3948	0,1234
EPVD	0,552	-0,1172	-0,0165
ESI	<0,0001	0,7006	-0,0257

A idade dos animais correlacionou-se com as variáveis (Tabela 3) altura (Figura 13), perímetro do sulco coronário (Figura 14) e perímetro do terço distal (Figura 15) e as curvas de crescimento destas variáveis puderam ser ajustadas ao modelo não linear de Brody.

Tabela 3: Valores de correlação de Pearson (r) entre as variáveis morfométricas do coração e a idade de *Sotalia guianensis* do litoral do Espírito Santo.

	p	**r (Pearson)**
ALT	0,0008	0,596
PSC	0,0004	0,6215
PTD	0,002	0,5543
EPVE	0,1018	0,3156
EPVD	0,4605	-0,1453
ESI	0,3958	0,1669

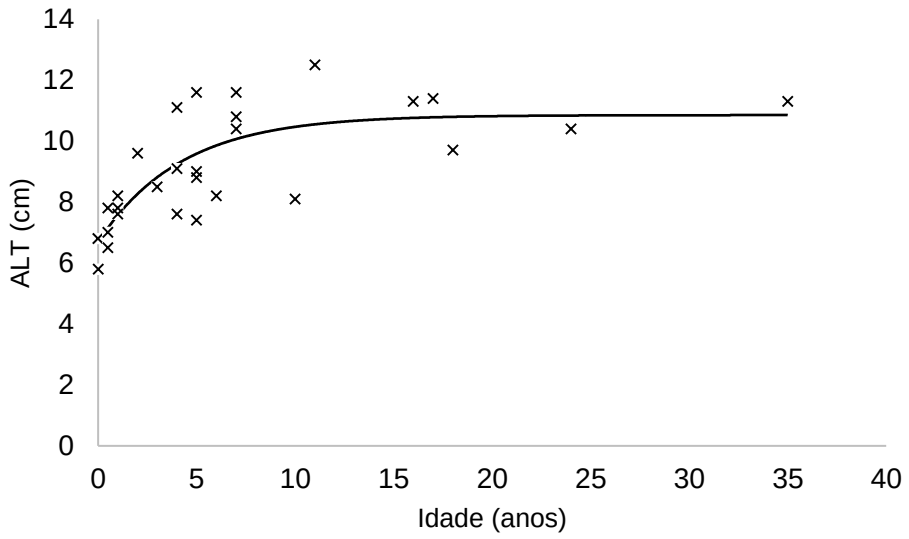

Figura 13: Curva de crescimento da Altura do coração de *Sotalia guianensis* do litoral do Espírito Santo. Modelo não linear de Brody, escolhido através de menor valor de AICc.

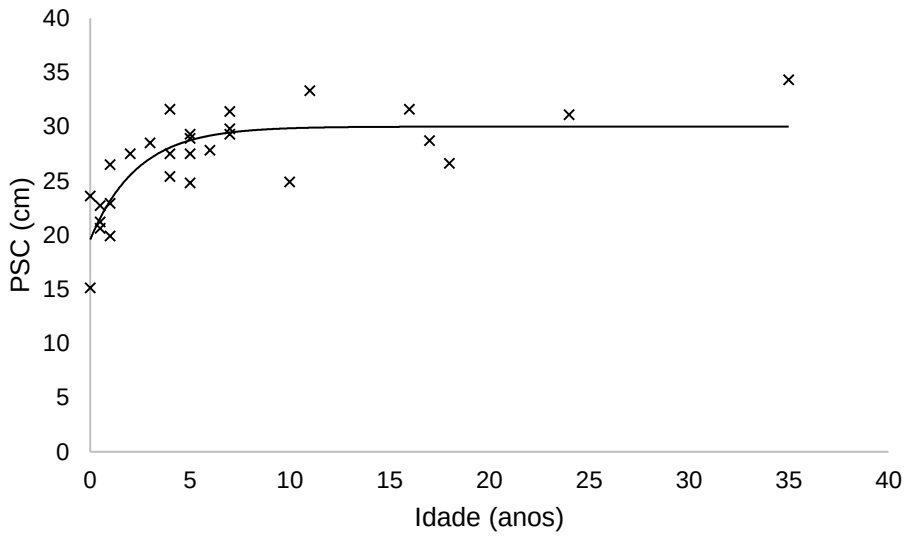

Figura 14: Curva de crescimento do Perímetro do sulco coronário do coração de *Sotalia guianensis* do litoral do Espírito Santo. Modelo não linear de Brody, escolhido através de menor valor de AICc.

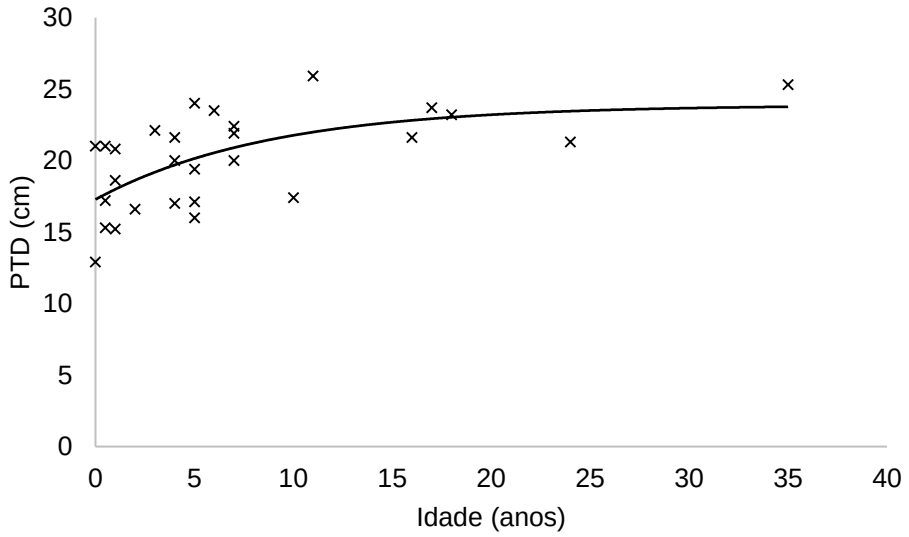

Figura 15: Curva de crescimento do Perímetro do terço distal do coração de *Sotalia guianensis* do litoral do Espírito Santo. Modelo não linear de Brody, escolhido através de menor valor de AICc.

A espessura do septo interventricular não apresentou correlação com a idade. As espessuras das paredes dos ventrículos esquerdo e direito (EPVE e EPVD) não apresentaram correlação com a idade dos animais, porém seus crescimentos foram ajustados ao modelo Logístico e de von Bertalanffy, respectivamente (Figura 16 e Figura 17).

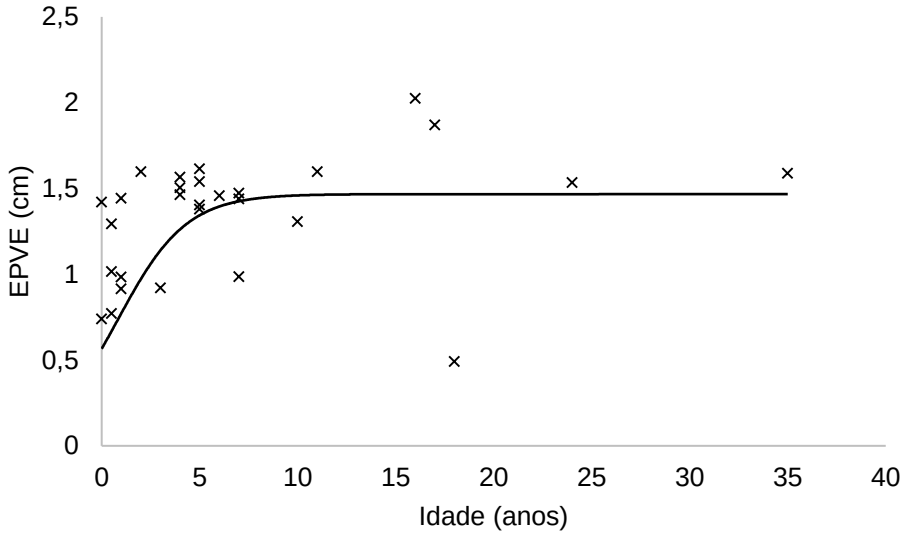

Figura 16: Curva de crescimento da Espessura da parede do ventrículo esquerdo do coração de *Sotalia guianensis* do litoral do Espírito Santo. Modelo não linear Logístico, escolhido através de menor valor de AICc.

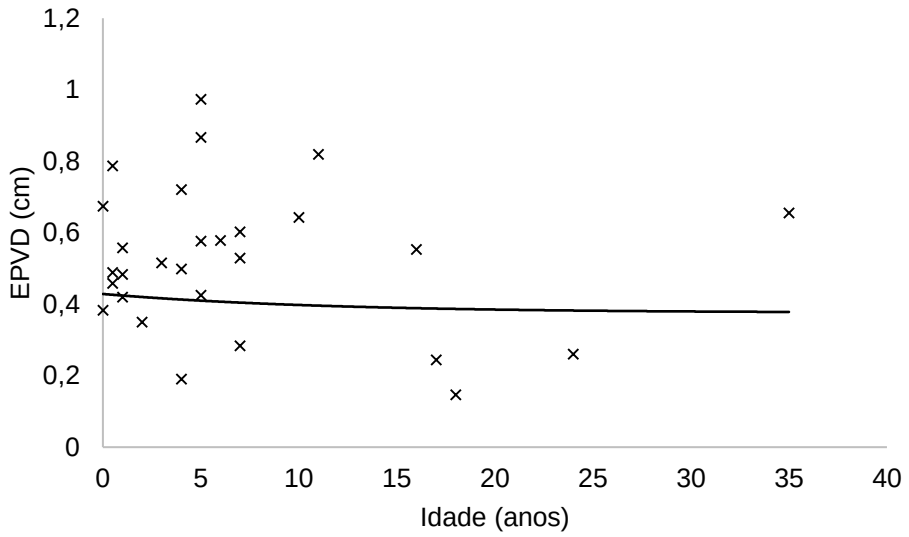

Figura 17: Curva de crescimento da Espessura da parede do ventrículo direito do coração de *Sotalia guianensis* do litoral do Espírito Santo. Modelo não linear de von Bertalanffy, escolhido através de menor valor de AICc.

.

6.2 – ESTEREOLOGIA

Apesar de não ter sido encontrada diferença estatística entre as médias das variáveis estereológicas dos ventrículos esquerdo e direito, os dados seguiram apresentação separada, para melhor discussão.

A densidade de volume de cardiomiócitos do ventrículo esquerdo apresentou média de 0,5429 (±0,0480), com mínimo de 0,44 e máximo de 0,62, indicando que 54% do volume de músculo estriado cardíaco do ventrículo esquerdo de *S. guianensis* é ocupado por cardiomiócitos. Foi encontrada média de 0,4446 (± 0,0460) para a densidade de volume de tecido conjuntivo do ventrículo esquerdo, indicando que esse ocupa aproximadamente 44% do volume da parede ventricular esquerda. O menor valor de densidade de volume de tecido conjuntivo foi de 0,36 e o maior foi 0,55. As menores densidades de volume do ventrículo esquerdo foram dos vasos sanguíneos,

com média de 0,0128, máximo de 0,0589 e mínimo de 0, indicando apenas 1% do tecido ser composto por estas estruturas (Tabela 4).

No ventrículo direito, a densidade de volume de cardiomiócitos apresentou média de 0,5575 (±0,0675), representando 55% do tecido ocupado por essas células, com valor máximo de 0,7289 e mínimo de 0,43. O tecido conjuntivo representa 42% do volume da parede do ventrículo direito, com média de 0,4254 (±0,05), máximo de 0,56 e mínimo de 0,2655. A densidade de volume média dos vasos sanguíneos nesse ventrículo foi de 0,0174 (±0,017) e variou de 0 a 0,0644 (Tabela 4).

Tabela 4: Resultados descritivos para variáveis de densidade de volume (VvM, VvC e VvV) de coração de *Sotalia guianensis* do litoral do Espírito Santo.

	Ventrículo esquerdo				**Ventrículo direito**			
	Média	**SD**	**Mínimo**	**Máximo**	**Média**	**SD**	**Mínimo**	**Máximo**
VvM	0,5429	0,048	0,44	0,62	0,5575	0,0675	0,43	0,7288
VvC	0,4446	0,046	0,36	0,55	0,4254	0,0595	0,2655	0,56
VvV	0,0128	0,007	0	0,03	0,0174	0,0176	0	0,064

Nos dois ventrículos, a densidade de volume de cardiomiócitos e a densidade de volume de tecido conjuntivo apresentaram forte correlação negativa ($r = -0,97978$ e $R^2 = 0,9584$ no ventrículo esquerdo e $r = -96867$ e $R^2 = 0,936$ no direito) (Figura 18 e Figura 19). No ventrículo direito as densidades de volume de cardiomiócitos e de vasos também apresentaram correlação negativa ($r = -0,60199$). A densidade de volume dos vasos sanguíneos não apresentou correlação com as densidades de volume de cardiomiócitos e do tecido conjuntivo (Tabela 5).

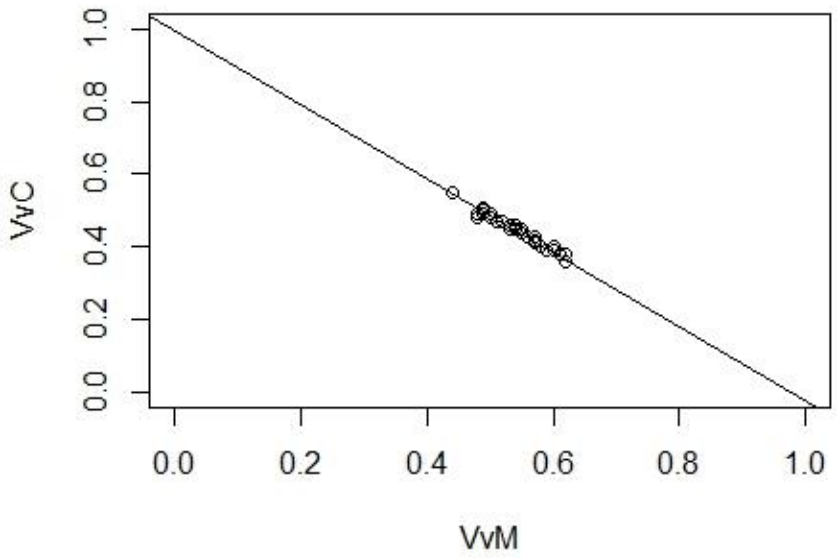

Figura 18: Gráfico de dispersão com linha de regressão linear (R^2 = 0,9584) entre densidade de volume de cardiomiócitos (VvM) e densidade de volume de tecido conjuntivo (VvC) do ventrículo esquerdo de corações de *Sotalia guianensis* do litoral do Espírito Santo.

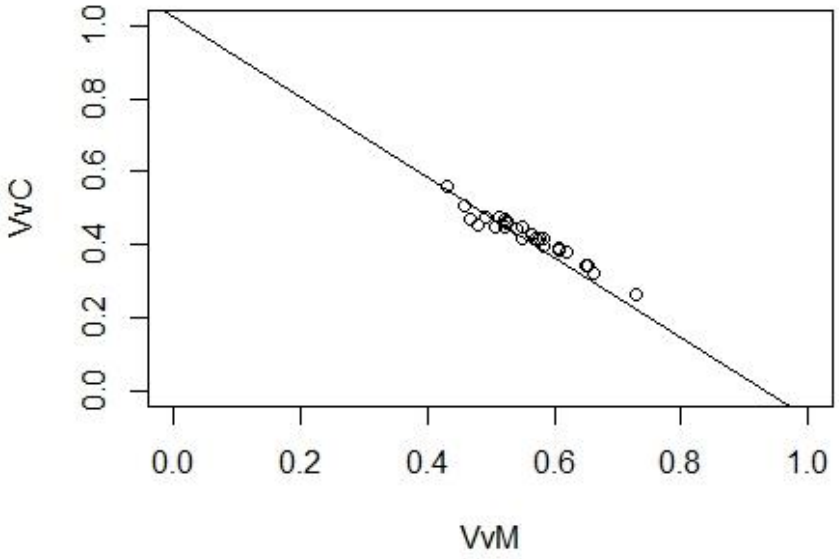

Figura 19: Gráfico de dispersão com linha de regressão linear (R^2 = 0,936) entre densidade de volume de cardiomiócitos (VvM) e densidade de volume de tecido conjuntivo (VvC) do ventrículo direito de corações de *Sotalia guianensis* do litoral do Espírito Santo.

Tabela 5: Valores de p-valor e coeficientes de correlação de Pearson encontrados entre as densidades de volume dos ventrículos esquerdo e direito de *Sotalia guianensis* do litoral do Espírito Santo.

		Ventrículo esquerdo			Ventrículo direito		
		VvM	**VvC**	**VvV**	**VvM**	**VvC**	**VvV**
VvM	*p*	-	<0,0001	0,1134	-	<0,0001	0,0007
	r	-	-0,9797	-0,3095	-	-0,9686	-0,6019
VvC	*p*	-	-	0,5114	-	-	0,0315
	r	-	-	0,1294	-	-	0,4072

As variáveis estereológicas não apresentaram correlação significativa com o comprimento total dos espécimes (Tabela 6).

Tabela 6: Valores de correlação de Pearson entre as densidades de volume (VvM, VvC e VvV) do tecido muscular cardíaco e o comprimento total (CT) de *Sotalia guianensis* do litoral do Espírito Santo.

	Ventrículo esquerdo		Ventrículo direito	
	p	**r**	***p***	**r**
VvM	0,5517	-0,101	0,2884	0,1846
VvC	0,4702	-0,1224	0,2565	-0,197
VvV	0,6406	-0,0793	0,7863	-0,0475

No ventrículo esquerdo não foi encontrada correlação significativa entre a idade e as variáveis estereológicas (Tabela 7), mas foi encontrada relação não linear entre a densidade de volume de cardiomiócitos e a idade, através da curva de crescimento logístico (Figura 20). Entretanto, no ventrículo direito a correlação entre a idade e a densidade de volume de cardiomiócitos resultou em um valor de r = 0,5160857 ($p < 0,05$). No ventrículo direito também pode-se observar correlação negativa entre a idade e a densidade de volume de tecido conjuntivo, com r = -0,5036234 ($p < 0,05$), sendo explicado pelo crescimento linear com $R^2 = 0,2249$ (Figura 21). No ventrículo

direito não houve correlação entre a densidade de volume de vasos sanguíneos e a idade dos animais.

Tabela 7: Valores de correlação de Pearson e de regressão linear entre as densidades de volume (VvM, VvC e VvV) do tecido muscular cardíaco e a idade de *Sotalia guianensis* do litoral do Espírito Santo.

	Ventrículo esquerdo			**Ventrículo direito**		
	p	**r**	**R²**	***p***	**r**	**R²**
VvM	0,6724	0,0835	-0,0312	0,0004	0,516	-0,2381
VvC	0,6019	-0,103	-0,0274	0,0006	-0,5036	0,2249
VvV	0,6318	0,0946	-0,0292	0,2352	-0,2318	0,0173

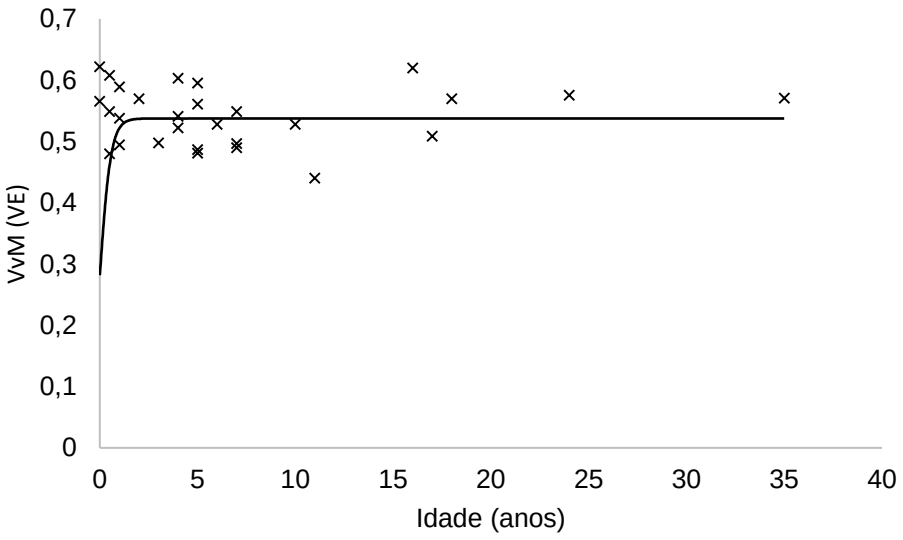

Figura 20: Curva de crescimento da densidade de volume de cardiomiócitos (VvM) do ventrículo esquerdo de *Sotalia guianensis* do litoral do Espírito Santo. Modelo não linear Logístico, escolhido através de menor valor de AICc.

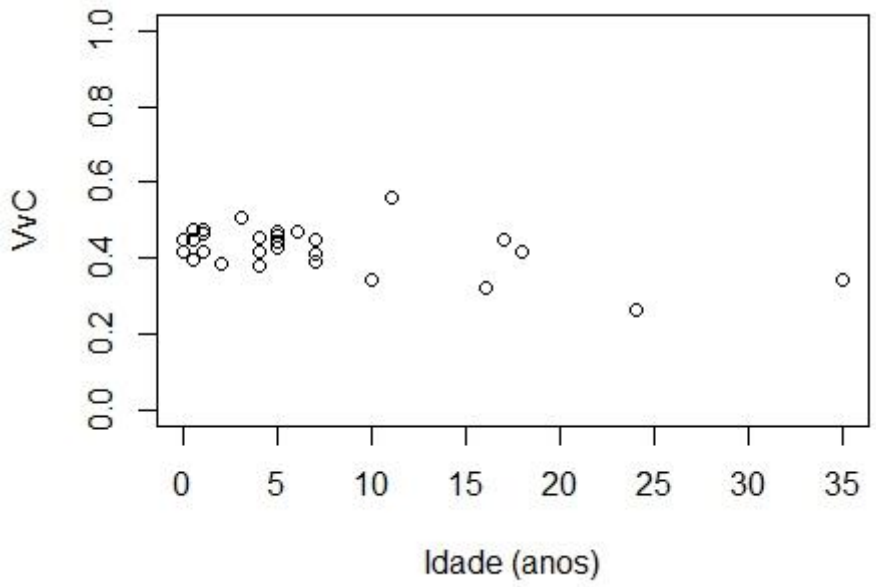

Figura 21: Gráfico de dispersão entre a densidade de volume de cardiomiócitos (VvM) do ventrículo direito e a Idade de *Sotalia guianensis* do litoral do Espírito Santo.

7 – DISCUSSÃO

Assim como já verificado em parâmetros de morfometria craniana (BOROBIA, 1989), densidade de ossos das nadadeiras peitorais (AZEVEDO et al., 2015) e padrões de ossificação das epífises dos ossos das nadadeiras peitorais (CARVALHO et al., 2015) estudados em *S. guianensis*, os resultados obtidos no presente estudo também não demonstraram dimorfismo sexual.

No endocárdio de corações de bovinos que são Artiodáctilos ungulados, assim como em *S. guianensis*, há predominância de fibras colágenas do tipo III, presente em tecidos mais distensíveis (NAIMARK et al., 1992). No miocárdio de *Artocephalus australis*, o lobo marinho do Sul, também foram encontradas as fibras dos tipos I e III no miocárdio (GUIMARÃES et al., 2014) e sabe-se que as proporções destas fibras no miocárdio são necessárias para manter e balancear a contratilidade do tecido (YANG et al., 1997). É importante ressaltar que as proporções de colágeno nas túnicas cardíacas podem mudar com o passar dos anos, devido à perda de cardiomiócitos (MENDES et al., 2012) e há um incremento de colágeno do tipo I no miocárdio para fornecer maior elasticidade ao tecido (DOERING et al. 1988; JALIL et al. 1989; MENDES et al., 2012).

A maioria dos estudos morfológicos do sistema cardiovascular não só de cetáceos, não faz uma abordagem quantitativa, dificultando as comparações de resultados com os do presente estudo.

Em corações de *Delphinapterus leucas*, belugas, a altura ápice-base do coração variou de 18,5 cm a 41,5 cm e a circunferência de 47,1 a 114,0 cm (BISAILLON, 1987). Guimarães (2009) analisou a altura entre o ápice e a margem ventral do sulco coronário de corações de *A. australis* e encontrou valores de 5,7 cm e 5,9 cm para fêmeas e machos, respectivamente. No presente estudo o índice de largura do coração (ALT/PSCx100) foi de 33,9, divergindo do encontrado por Garri (2006) em *S. guianensis*, de 27,8 e por Bisaillon (1987) de 31,3.

A espessura da parede não septal dos ventrículos de belugas foi de 1,38 cm no direito e 2,51 cm no esquerdo, demonstrando que o ventrículo direito é cerca de

duas vezes menos espesso que o ventrículo esquerdo (BISAILLON, 1987). Estudando corações de *S. guianensis* (n=12) da Enseada do Curral, no Rio Grande do Norte, Garri (2006) identificou que o ventrículo esquerdo é mais espesso que o ventrículo direito na espécie, porém não foi realizada análise quantitativa, enquanto no presente estudo foi verificado que o ventrículo esquerdo apresenta-se aproximadamente 2,5 vezes mais espesso que o ventrículo direito.

As correlações entre as variáveis morfométricas analisadas no coração de *S. guianensis* indicam que o órgão possui crescimento proporcional em circunferência e altura (r = 0,8774). Guimarães (2009) também encontrou correlação forte entre altura e largura do coração de *Arctocephalus australis* (r = 0,873 para fêmeas e r = 0,950 para machos).

As variáveis morfométricas altura (ALT) e perímetro na região do sulco coronário (PSC) apresentaram os maiores valores de correlação com o comprimento total (CT). Essa relação também foi encontrada nos corações de *A. australis*, indicando que o crescimento do coração acompanha o crescimento corpóreo (GUIMARÃES, 2009). Em estudo anterior realizado com *S. guianesis* não foi determinada correlação entre as variáveis morfométricas e comprimento total e idade, porém a espessura do septo interventricular é maior em adultos do que nos filhotes (GARRI, 2006), assim como o presente estudo encontrou correlação entre ESI e CT.

Levando-se em consideração a idade dos animais e as variáveis morfométricas ALT, PSC e PTD conclui-se que o crescimento do órgão em tamanho é proporcionalmente ajustado ao passar dos anos, até que em determinado momento (entre 10 e 15 anos) há uma estabilização do crescimento. É importante ressaltar que o presente estudo é o primeiro que avalia crescimento do coração de *S. guianensis.*

A espessura da parede não septal dos dois ventrículos não apresentou correlação com a idade, porém, ao ser ajustada à curva de crescimento logístico, a variável EPVE demonstrou que apresenta crescimento aproximadamente até os dez anos de idade, ultrapassando a idade em que a espécie é considerada fisicamente maduros, aos sete anos (CARVALHO et al., 2012). Entretanto a variável EPVD apresentou curva de crescimento de von Bertalanffy muito aproximada à uma curva linear, portanto não se pode estabelecer relação entre a espessura do ventrículo direito e a idade de *S. guianensis*. Com o passar dos anos o comportamento de

mergulho muda e tempo de apneia de *S. guianensis* aumenta (GARRI, 2006). O aumento da espessura do ventrículo esquerdo até determinada idade, pode estar associado ao maior esforço da câmara ventricular esquerda em enviar sangue todo o corpo do animal durante a apneia de mergulho.

Até a presente data, não há estudos que utilizam a técnica da estereologia para avaliar corações de cetáceos. Assim como no presente estudo, Xavier-Vidal e Madi (1999) não encontraram diferença estatística significativa entre os dados estereológicos em corações de fetos humanos.

Em estudo realizado no ventrículo esquerdo de girafas, através do método de Disector, foi encontrado VvM aproximadamente de 90% no miocárdio e o VvV de aproximadamente 5%, indicando alta capacidade e necessidade de oxigenação do tecido para realizar contração, porém o estudo não analisou o ventrículo direito desses animais (ØSTERGAARD et al., 2013). Em corações de cães são encontrados valores de VvV que variam de 4 a 6% do total do miocárdio (MAY-NEWMAN, 1995).

Xavier-Vidal e colaboradores (1993) estudaram o ventrículo esquerdo de fetos de humanos e encontraram densidade de volume de cardiomiócitos, tecido conjuntivo e vasos sanguíneos correspondentes à 67,67%, 25,94% e 6,39%, respectivamente. Em posterior estudo, realizado com os mesmos fetos humanos, foram encontrados valores de densidade de volume de cardiomiócitos para o ventrículo direito correspondente à 64,64%, de tecido conjuntivo à 29,14% e de vasos sanguíneos à 6,22% (XAVIER-VIDAL & MADI (1999).

Em ratos Wistar foram estudados em conjunto o miocárdio do ventrículo esquerdo e do septo interventricular, em que a densidade de volume de cardiomiócitos foi entre 72% e 76% e a densidade de volume dos componentes do interstício (tecido conjuntivo e vasos sanguíneos) variou entre 23 e 27% (ÁGUILA, 1998). Em outra investigação realizada no miocárdio ventricular de fetos de ratos foi observado que os cardiomiócitos ocupavam 85,6% do miocárdio, o tecido conjuntivo 2,8% e os vasos sanguíneos 11,6% (PORTER & BANKINSON,1987). De Oliveira e colaboradores (2008) estudaram as densidades de volume de todo o miocárdio de ratos e encontraram densidade de volume de cardiomiócitos de 40,8%. Burity (1996) estudou miocárdio do ventrículo esquerdo de duas espécies de primatas não-humanos adultos

e encontrou que os cardiomiócitos correspondem a 67,41% em *Callithrix jacchus* e 70,18% em *C. penicillata*.

As mudanças no miocárdio com o decorrer do tempo ainda não são muito bem documentadas (GRAHAM & BERGMANN, 2016), porém sabe-se que o crescimento deles ocorre, em sua maioria, por hipertrofia (ÁGUILA, 1998). Estudos em corações de ratos detectaram que, com o envelhecimento, cardiomiócitos podem crescer a partir de outros pré-existentes, a uma taxa de 0,76% ao ano em indivíduos adultos, não sendo suficiente para manter a homeostase do tecido cardíaco (SENYO et al., 2013).

Ao contrário dos resultados encontrados no presente estudo Østergaard e colaboradores (2013) concluíram que há um incremento nos cardiomiócitos no ventrículo esquerdo de girafas com a idade, para aumentar espessura da parede e a força de contração da câmara. Bisaillon (1987) sugere que seja dada atenção ao ventrículo direito nas pesquisas realizadas em cetáceos e em *S. guianensis* ressaltamos a correlação positiva entre a densidade de volume de cardiomiócitos e a idade e a correlação negativa entre a densidade de volume de tecido conjuntivo e a idade neste ventrículo. Portanto, sabe-se que quanto mais velho o espécime, ligeiramente maior volume do ventrículo será ocupado por cardiomiócitos, porém não foram levados em consideração os núcleos, sendo este um importante fator a ser abordado em futuros estudos para responder como este volume é aumentado.

Comparando-se com os estudos citados, *S. guianensis* apresenta proporções similares entre a densidade de volume de cardiomiócitos e a densidade de volume do tecido conjuntivo. Entretanto, são necessárias outras avaliações, em outras espécies de cetáceos, para melhores conclusões sobre composição, crescimento e envelhecimento do miocárdio no grupo.

8 – CONCLUSÕES

- Estudos futuros avaliando as proporções de fibras colágenas em diferentes faixas etárias de *S. guianensis* são necessários para melhor entendimento de morfologia e função do tecido conjuntivo no coração da espécie;

- O crescimento dos parâmetros de altura e circunferência do coração de *S. guianensis* ultrapassa a idade de maturidade física da espécie;

- O aumento da densidade de volume de cardiomiócitos no ventrículo direito pode estar relacionado ao aumento de pressão para diminuição do colapso pulmonar durante apneia;

- É primordial a realização de futuros estudos estereológicos no coração de *S. guianensis* para melhor determinação de outros fatores sobre o crescimento e envelhecimento do tecido.

9 – REFERÊNCIAS

ÁGUILA, M.B., LACERDA, C.A. & APFEL, M.I. Estereologia do miocárdio de ratos jovens e idosos. **Arquivo brasileiro de cardiologia**, 70(2), 105-9. 1998.

ALMEIDA, J.R. & LACERDA, C.A. Quantitative study of the comma-shaped body, S-shaped body and vascularized glomerulus in the second and third human gestational trimesters. **Early human development**, 69(1), 1-13. 2002.

ANDERSEN, B.B. & PAKKENBERG, B. Stereological quantitation in cerebella from people with schizophrenia. **The British Journal of Psychiatry**, 182(4), 354-361. 2003.

AZEVEDO, C.T., LIMA, J.Y., DE AZEVEDO, R.M., NETO, E.B.S., TAMY, W.P., DE ARAÚJO BARBOSA, L., BRITO, J.L.; BOERE V. & DA SILVEIRA, L.S. Thoracic limb bone development in *Sotalia guianensis* (Van Beneden 1864) along the coastline of Espírito Santo, Brazil. **Journal of Mammalogy**, 96(3):541–551. 2015.

BAIRD, R.W.; HANSON, M.B. & DILL, L.M. Factors influencing the diving behavior of fish-eating killer whales: Sex differences and diel and interannual Brazil variation in diving rates. **Canadian Journal of Zoology** 83: 257-265. 2005.

BARNES, L.G. Cetacea, Overview. In: PERRIN, W.F.; WÜRSIG, B.; THEWISSEN, G. M. (Ed.). Encyclopedia of marine mammals. San Diego: **Academic Press**, p. 204-209. 2002.

BERGQVIST, L.P. The role of teeth in mammal history. **Brazilian Journal of Oral Sciences**, 2(6), 249-257. 2003.

BISAILLON, A., MARTINEAU, D., & ST-PIERRE, M. A. Anatomy of the heart of the beluga whale (*Delphinapterus leucas*). **Journal of morphology**, 191(1), 89-100. 1987.

BOROBIA, M. 1989. Distribution and morphometrics of South American dolphins of the genus Sotalia. M.Sc. thesis, **McDonald College of McGill University**, Montreal, Canada.

BOSSART, G. D., HENSLEY, G., GOLDSTEIN, J. D., & KROELL, K. Cardiomyopathy and myocardial degeneration in stranded pygmy (*Kogia breviceps*) and dwarf (*Kogia sima*) sperm whales. **Aquatic Mammals**, 33(2), 214. 2007.

BOSSART, G.D., HENSLEY, G., GOLDSTEIN, J.D., & KROELL, K. Cardiomyopathy and myocardial degeneration in stranded pygmy (*Kogia breviceps*) and dwarf (*Kogia sima*) sperm whales. **Aquatic Mammals**, 33(2), 214. 2007.

BRAZ, J.K.F.S.; QUEIROZ M.S.M.; OLIVEIRA M.F. & MOURA C.E.B. Morfometria do coração e dos vasos da base e sua implicação no mergulho de *Chelonia mydas*. **Pesquisa Veterinária Brasileira** 33(Supl.1):32-38. 2013.

BRODY, S. Bioenergetics and Growth. **Rheinhold Publishing**, New York. 1945.

BURGGREN, W., RANDAL, D., & FRENCH, K. Fisiologia animal. Rio de Janeiro: **Guanabara Koogan**. 2000.

BURITY, C. H. F. , MANDARIM-DE-LACERDA, C. A., & PISSINATTI, A. Stereology of the myocardium in two species of *Callithrix* (Callitrichidae, Primates). **Annals of Anatomy-Anatomischer Anzeiger**, 178(5), 437-441.1996.

BURLEW, B. S. & WEBER, K. T. Connective tissue and the heart: functional significance and regulatory mechanisms. **Cardiology clinics**, 18(3), 435-442. 2000.

BURNHAM, K.P.; ANDERSON, D.R. Multimodel Inference: Understanding AIC and BIC in Model Selection. **Sociological methods & research**, v.33, n.2, p.261-304, Nov. 2004.

BURNS, J.M.; LESTYK, K.; FREISTROFFER, D. & HAMMILL, M.O. Preparing Muscles for Diving: Age-Related Changes in Muscle Metabolic Profiles in Harp (*Pagophilus groenlandicus*) and Hooded (*Cystophora cristata*) Seals. **Physiological and Biochemical Zoology**, 88(2), 167-182. 2015.

BURNS, J.M.; SKOMP, N.; BISHOP, N.; LESTYK, K. & HAMMILL, M. Development of aerobic and anaerobic metabolism in cardiac and skeletal muscles from harp and hooded seals. **Journal of Experimental Biology**, 213(5), 740-748. 2010.

CABALLERO, S.; TRUJILIO,F. VIANNA, J.A.; GARRIDO-BARRIOS, H.;MONTIEL, M.G.; BELTRÁN-PEDRERO, S.;MARMONTEL, M.; SANTOS, M.C.; ROSSI-SANTOS ,M.; SANTOS, F.R.; BAKER,C.S. Taxonomic status of the genus Sotalia: specie level ranking for “Tucuxi” (*Sotalia fluviatilis*) and “costero” (*Sotalia guianensis*) dolphins. **Marine Mammal Science**, v. 23, p.358-386. 2007.

CARVALHO, A.P.M.; YWASAKI, J.L.; AZEVEDO, C.T.; CAMPOS, A.S.; QUEIROZ, F.F.; PONTES, L.A.E.; BARBOSA, L.A. e SILVEIRA L.S. Crescimento e desenvolvimento de boto-cinza (*Sotalia guianensis*) do litoral do Espírito Santo. **Arq Bras Med Vet Zootec**. 64: 205–208. 2012.

COSTA, D.P., KUHN, C.E., WEISE, M.J., SHAFFER, S.A., & ARNOULD, J.P. When does physiology limit the foraging behaviour of freely diving mammals. In: International congress series (Vol. 1275, pp. 359-366). **Elsevier**. 2004

COZZI, B.; HUGGENBERGER, S.; & OELSCHLÄGER, H.A. Anatomy of Dolphins: Insights Into Body Structure and Function. **Academic Press**. 2016.

CUNHA, H.; SILVA, V. M. F. BRITO, J. L.; SANTOS, M. C. O.; AZEVEDO, A. F. ; FLORES, P. A.; MARTINS, A.; FRAGOSO, A. B. L.; SOLE-CAVA, A. M. Riverine and marine ecotypes of *Sotalia* dolphins are different species. **Marine Biology**, v. 148, n. 2, p. 449 -457. 2005.

DANGELO, J.G. & FATTINI, C.A. Anatomia básica dos sistemas orgânicos. **Editora Atheneu**. 2002.

DAURA-JORGE, F.G.; WEDEKIN, L.L. & SIMÕES-LOPES, P. C. Variação sazonal na intensidade dos deslocamentos do boto-cinza, *Sotalia guianensis* (Cetacea: Delphinidae), na Baía Norte da Ilha de Santa Catarina. **Biotemas**, 17(1), 203-216. 20. 2004.

CARVALHO, P. M., LIMA, J.Y., AZEVEDO, C.T., BOTTA, S., QUEIROZ, F.F., CAMPOS, A.S., BARBOSA, L.A. & SILVEIRA, L.S. Ossification Pattern of Estuarine

Dolphin (*Sotalia guianensis*) Forelimbs, from the Coast of the State of Espírito Santo, Brazil. **PLoS One**, 10(5). 2015.

DE FREITAS NETTO, R. & DI BENEDITTO, A. P. M. Interactions between fisheries and cetaceans in Espírito Santo State coast, southeastern Brazil. **Revista Brasileira de Zoociências**, 10(1). 2008.

DE OLIVEIRA SANTOS, M.C.; ACUÑA, L. B. & ROSSO, S. Insights on site fidelity and calving intervals of the marine tucuxi dolphin (*Sotalia fluviatilis*) in south-eastern Brazil. **Journal of the marine Biological Association of the United Kingdom**, 81(6), 1049-1052. 2001.

DE OLIVEIRA, A.M.; BORGES, P.; PONS, A.H.; BABINSKI, M.A. & BRASIL, F.B. Análise histopatológica e estereológica do coração de camundongos na fase aguda da infecção experimental por Trypanosoma cruzi. **Acta Scientiae Medica On line** Vol, 1(1), 10-18. 2008.

DE SOUZA, R.R. Anatomia Humana. **Editora Manole**. 2001.

DELESSE, A.E.O.J. Procédé mécanique pour déterminer la composition des roches. **Acad Sci Paris** 25: 544-545. 1847.

DI BENEDITTO, A.P.M. & RAMOS, R.M.A. Biology of the marine tucuxi dolphin (*Sotalia fuviatilis*) in south-eastern Brazil. **Journal of Marine Biological Association of the United Kingdom**, 84, 1245-1250. 2004.

DI BENEDITTO, A.P.M; SICILIANO, S; RAMOS, R.M.A; Cetáceos: Introdução a Biologia e a Metodologia Básica para o desenvolvimento de Estudos. Rio de Janeiro: **Fundação Oswaldo Cruz**, Escola Nacional de Saúde Pública. 2010.

DI DIO, L.J.A. Tratado de Anatomia Sistêmica Aplicada. **Editora Atheneu** Volume 2. 2002.

DOERING, C. W., JALIL, J. E., JANICKI, J. S., PICK, R., AGHILI, S., ABRAHAMS, C., & WEBER, K. T. Collagen network remodelling and diastolic stiffness of the rat left ventricle with pressure overload hypertrophy. **Cardiovascular research**, 22(10), 686-695. 1988.

DYCE, K.M.; SACK W.O. & WISING, C.J.G. Tratado de anatomia veterinária. **Editora Elsevier**. 2002.

FIGUEIREDO, J.M. Comparação de métodos dentários de estimativa da idade no adulto: aplicação a uma amostra da população portuguesa. Tese de Doutorado. 2008.

FLORES, P.A. Preliminary results of a photoidentification study of the marine tucuxi, *Sotalia fluviatilis*, in southern brazil. **Marine Mammal Science**, 15(3), 840-847. 1999.

FLORES, P.A.C. & DA SILVA V.M.F. Tucuxi and Guiana Tucuxi. In: Perrin WF, Wursig B, Thewissen JGM (ed). Encyclopedia of Marine Mammals, 2nd San Diego. **Academic Press**, p.1188-1192. 2009.

FLORES, P.A.C. Tucuxi *Sotalia fluviatilis*. In: PERRIN, W.F.; WÜRSIG, B.; THEWISSEN, G. M. (Ed.). **Encyclopedia of marine mammals**. San Diego: Academic Press, p. 1267-1269.2002.

GARRI, R.G. Comportamento de mergulho do boto-cinza, *Sotalia guianensis*, na Enseada do Curral, praia de Pipa-RN, Brasil. Possíveis adaptações cardíacas ao mergulho. Dissertação de mestrado em Psicicobiologia, **Universidade Federal do Rio Grande do Norte**. 2006.

GEISLER, J.H. & UHEN, M.D. Phylogenetic relationships of extinct cetartiodactyls: results of simultaneous analyses of molecular, morphological, and stratigraphic data. **Journal of Mammalian Evolution**, 12(1), 145-160. 2005.

GEISLER, J.H., & UHEN, M.D. Morphological support for a close relationship between hippos and whales. **J Vertebr. Paleontol**. 23: 991–996. 2003.

GOMPERTZ, B.; PHILOS, T. Roy Soc London. 115-513. 1825.

GRAHAM, E., & BERGMANN, O. Dating the heart: exploring cardiomyocyte renewal in humans. **Physiology**, 32(1), 33-41. 2016.

GUIMARÃES, J.P; MARI, R.B.; LE BAS, A. & WATANABE, I.-S Adaptive morphology of the Heart of Southern-Fur-Seal (*Arctocephalus australis* – Zimmermamm, 1783) **Acta Zoologica** 95: 239-247. 2014.

HERCULANO-HOUZEL, S., VON BARTHELD, C. S., MILLER, D. J., & KAAS, J. H. How to count cells: the advantages and disadvantages of the isotropic fractionator compared with stereology. **Cell and tissue research**, 360(1), 29-42. 2015.

HILLSON S. Teeth. Cambridge: **The University of Cambridge Press**. 1996.

HOF, P.R., BUSSIÈRE, T., GOLD, G., KÖVARI, E., GIANNAKOPOULOS, P., BOURAS, C., PEARL, D.P. & MORRISON, J.H. Stereologic evidence for persistence of viable neurons in layer II of the entorhinal cortex and the CA1 field in Alzheimer disease. **Journal of Neuropathology & Experimental Neurology**, 62(1), 55-67. 2003.

HOHN, A.A. Reading between the lines: analysis of age determination in dolphins. In: Leatherwood, S. & Reeves, R.R. (Eds.) The Bottlenose Dolphin, San Diego: **Academic press**, 1990. p. 575-585, 1990.

HOHN, A.A.; SCOTT. M.D., WELLS, R.S.; SWEENEY, J.C. Growth layers in teeth from known-age, free- ranging Bottlenose dolphins. **Marine Mammal Science**. v. 5, n.4, p. 315- 342, 1989.

HUDLICKA O., BROWN M.D Postnatal growth of the heart and its blood vessels. **Journal of Vascular Research**; 33: 266-87. 1996.

ICMBio Lista de espécies ameaçadas da fauna brasileira 2014 icmbio.gov.br/portal/biodiversidade/fauna-brasileira/lista-dedespecies/6152-especie-6152.html Acessado em 03 de Março de 2015.

IUCN a. Lista Vermelha de Espécies Ameaçadas. Versão 2012/2. 2012. Disponível em: < **www.iucnredlist.org** >. Acesso em: 19 de Janeiro de 2017.

JALIL, J. E., DOERING, C. W., JANICKI, J. S., PICK, R., SHROFF, S. G., & WEBER, K. T. Fibrillar collagen and myocardial stiffness in the intact hypertrophied rat left ventricle. **Circulation research**, 64(6), 1041-1050. 1989.

JEFFERSON, T. A., WEBBER, M. A., & PITMAN, R. L. Marine mammals of the world: a comprehensive guide to their identification. **Academic Press**. 2011.

JEFFERSON, T.A.; WEBBER, M.A. & PITMAN, R.L Marine Mammals of the World A comprehensive Guide to their Identification. **Elsevier**. 2004.

JONSGARD, A. Age determination of marine mammals. In: Andersen, H. T. The Biology of Marine Mammals (Chapter 1). **Academic Press**, London. 1969.

JUNQUEIRA, L.C. & CARNEIRO, J.F. Histologia Básica: Texto & Atlas. 12th ed. Rio de Janeiro: **Guanabara Koogan**, p. 149-175, 2013.

KLEVEZAL, G. A. Layers in the hard tissues of mammals as a record of growth rhythms of individuals. In PERRIN, W. F. & MYRICK, A. C. (Ed 3). Age determination of toothed whales and sirenians. p. 89-94. 1980.

KLEVEZAL, G.A. Recording structures of mammals, determination of age and reconstruction of life history. Nauka, Moscow. 286p. 1996.

LACERDA, C. A. Fisiologia e Fisiopatologia: Estereologia do rim: determinação do Vv, Nv e volume médio do glomérulo. **J Bras Nefrol**, 22(2), 103-9. 2000.

LACERDA, C.A. Stereological tools in biomedical research. **Anais da Academia brasileira de Ciências**, 75(4), 469-486. 2003.

LAWS, R.M. A new method of age determination for mammals. **Nature**, London. 169,972-973. 1952.

LEATHERWOOD, S. & REEVES, R.R; The Sierra Club Handbook of Whales and Dolphins. San Francisco: **Sierra Club Books**. 1983.

LODI, L. & BOROBIA, M.; Baleias, botos e golfinhos do Brasil. Guia de Identificação. **Techinical Books Editora**, Rio de Janeiro. 2013.

LODI, L. Tamanho e composição de grupo dos botos-cinza, *Sotalia guianensis* (VAN BÉNÉDEN,1864) (CETACEA, DELPHINIDAE), na Baía de Paraty, Rio de Janeiro, Brasil, Atlântica, Rio Grande,25(2): 135-146. 2003.

LOPES, X.M., DA SILVA, E., BASSOI, M., DOS SANTOS, R.A., & DE OLIVEIRA SANTOS, M.C. Feeding habits of Guiana dolphins, *Sotalia guianensis*, from south-eastern Brazil: new items and a knowledge review. **Journal of the Marine Biological Association of the United Kingdom**, 92(08), 1723-1733. 2012.

MAY-NEWMAN, K., MATHIEU-COSTELLO, O., OMENS, J. H., KLUMB, K., & MCCULLOCH, A. D. Transmural distribution of capillary morphology as a function of coronary perfusion pressure in the resting canine heart. **Microvascular research**, 50(3), 381-396. 1995.

MENDES, A. B., FERRO, M., RODRIGUES, B., SOUZA, M. R. D., ARAUJO, R. C., & SOUZA, R. R. D. Quantification of left ventricular myocardial collagen system in children, young adults, and the elderly. **Medicina** (B Aires), 72(72), 216-220. 2012.

MONTEIRO, M.S.; SOUTO, A.; NASCIMENTO, L.F.. Comparações entre os comportamentos de forrageio nas diferentes faixas etárias do boto-cinza (*Sotalia guianensis*) (Cetacea; Delphinidae) na Baía dos Golfinhos, Praia de Pipa-RN-Brasil. **Revista de Etologia**, v. 8, n. 1, p. 13-25. 2006.

MONTEIRO-FILHO, E. L .A.; MONTEIRO, L. R.; REIS, S.F. Skull shape and size divergence in dolphins of the genus *Sotalia*: a tridimensional morphometric analysis. **Journal of Mammalogy**, Lawrence, v.83, n.1, p.125-134. 2002.

MORRIS, P. A review of mammalian age determination methods. **Mammal review**, 2(3), 69-104. 1972.

MÜHLFELD, C., NYENGAARD, J. R., AND MAYHEW, T. M. A review of state-of-the-art stereology for better quantitative 3D morphology in cardiac research. **Cardiovascular Pathology**, 19(2), 65-82. 2010.

NAIMARK, W. A., LEE, J. M., LIMEBACK, H., & CHEUNG, D. T. CORRELATION of structure and viscoelastic properties in the pericardia of four mammalian species. **American Journal of Physiology-Heart and Circulatory Physiology**, 263(4), H1095-H1106. 1992.

NIE, C.J. The Heart of some small whales. A morphological topographical approach. **Aquatic Mammals**, 15(2), 64-72. 1989.

NIKAIDO, M.; MATSUNO, F.; HAMILTON, H.; BROWNELL, R. L.; CAO, Y.; DING, W.; ZUOYAN, Z.; SHEDLOCK, A.M.; FORDYCE, R.W.; HASEGAWA, M. & OKADA, N. Retroposon analysis of major cetacean lineages: the monophyly of toothed whales and the paraphyly of river dolphins. **Proceedings of the National Academy of Sciences**, 98(13), 7384-7389. 2001.

NORRIS. K.S. Standartized methods for measuring and recording data on the smaller cetaceans. **Journal of Mammalogy**. V.42, n.4, p. 471-476. 1961.

OCHRYMOWYCH, C. & LAMBERTSEN, R. H. Anatomy and vasculature of a minke whale heart**. American Journal of Anatomy**, 169(2), 1655-175. 1984.

ØSTERGAARD, K. H., BAANDRUP, U. T., WANG, T., BERTELSEN, M. F., ANDERSEN, J. B., SMERUP, M., & NYENGAARD, J. R. Left ventricular morphology of the giraffe heart examined by stereological methods. **The Anatomical Record**, 296(4), 611-621. 2013.

PAKKENBERG, B., PELVIG, D., MARNER, L., BUNDGAARD, M. J., GUNDERSEN, H.J.G., NYENGAARD, J.R., & REGEUR, L. Aging and the human neocortex. **Experimental gerontology**, 38(1), 95-99. 2003.

PEREIRA, L.M., & LACERDA, C.A. Glomerular profile numerical density per area and mean glomerular volume in rats submitted to nitric oxide synthase blockade. **Histology and histopathology**, 16(1), 15-20. 2001.

PÉREZ, W. & LIMA, M. Anatomía cardíaca de *Pontoporia blainvillei*. **International Journal of Morphology**, 24(3):351-356. 2006.

PERRIN, W.F. & MYRICK, A. C. JR. Age determination of toothed whales and sirenians. **Reports of the International Whaling Commission** (Ed especial 3). 229p. 1980.

PERRIN, W.F.; WÜRSIG, B.; & THEWISSEN, J. G. M. Encyclopedia of marine mammals. **Academic Press**. 2009.

PFEIFFER, C.J. Observations on the ultrastructural morphology of the bowhead whale (*Balaena mysticetus*) heart. **Journal of Zoo and Wildlife Medicine**, 48-55. 1990.

PONGANIS, P.J., KOOYMAN, G.L., RIDGWAY, S.H. Comparative diving physiology. In: BRUKAKK, A.O., NEUMAN, T.S. (Eds.), Bennett and Elliott's Physiology and Medicine of Diving, fifth ed. **Saunders**, Edinburgh, pp. 211–226. 2003.

PORTER, G. A., & BANKSTON, P. W. Myocardial capillaries in the fetal and the neonatal rat: a morphometric analysis of the maturing myocardial capillary bed. **Developmental Dynamics**, 179(2), 108-115. 1987.

PRICE, S. A., BININDA-EMONDS, O. R., & GITTLEMAN, J. L. A complete phylogeny of the whales, dolphins and even-toed hoofed mammals (Cetartiodactyla). **Biological reviews**, 80(3), 445-473. 2005.

RAMOS, R. M. A., DI BENEDITTO, A. P. M., & LIMA, N. R. W. Growth parameters of *Pontoporia blainvillei* and *Sotalia fluviatilis* (Cetacea) in northern Rio de Janeiro, Brazil. **Aquatic Mammals**, 26(1), 65-75. 2000a.

RAMOS, R.M.A., DI BENEDITTO, A.P.M., SICILIANO, S., SANTOS, M.C.O., ZERBINI, A.N., VICENTE, A.F.C., ZAMPIROLLI, E., ALVARENGA, F.S., FRAGOSO A.B., LAILSON-BRITO, J.JR., AZEVEDO, A. F., BARBOSA, L., LIMA LIMA , N.R.W. Morphology of the Guiana dolphin (*Sotalia guianensis*) off southeastern Brazil: growth and geographic variation. **Latin American Journal of Aquatic Mammals**, 8(1-2), 137-149. 2010.

RAMOS, R.M.A.; DI BENEDITTO, A.P.M.; LIMA, N.R.W. Relationshio between dental morphology, sex, body length and age in *Pontoporia blainvillei* and *Sotalia fluviatilis* (Cetacea) in nothern Rio de Janeiro, Brazul. **Revista Brasileira de Biologia**, v.60, n.2, p.283-290. 2000b.

RATKOWSKI, D.A. Nonlinear regression modeling: a unified practical approach. Marcel Dekker, New York. 1983.

REIDENBERG, J. S. Anatomical adaptations of aquatic mammals. **The Anatomical Record**, 290(6), 507-513. 2007.

RICHARDS, F.J. A flexible growth function for empirical use. **Journal of Experimental Botany**, Oxford, v.10, p.290-300, 1959.

ROBERTS, N., PUDDEPHAT, M.J., & MCNULTY, V. The benefit of stereology for quantitative radiology. **The British journal of radiology**, 73(871), 679-697. 2000.

ROBINSON, T. F., GERACI, M. A., SONNENBLICK, E. H., & FACTOR, S. M. Coiled perimysial fibers of papillary muscle in rat heart: morphology, distribution, and changes in configuration. **Circulation Research**, 63(3), 577-592. 1988.

ROSAS, F.C.W. & A. BARRETO. Reprodução e Crescimento In: **Biologia, Ecologia e Conservação do Boto-Cinza**. Eds. E.L.A. Monteiro-Filho & K.D.K. Monteiro. Capítulo 5. 2002.

ROSAS, F.C.W., BARRETO, A.S., & MONTEIRO-FILHO, E.L.D.A. Age and growth of the estuarine dolphin (*Sotalia guianensis*) (Cetacea, Delphinidae) on the Paraná coast, southern Brazil. **Fishery Bulletin**, 101(2), 377-383. 2003.

ROSAS, F.C.W.; MARIGO, J. LAETA, M.; ROSSI-SANTOS, M. Natural history of dolphins of the genus *Sotalia*. **Latin American Journal of Aquatic Mammals**. v. 8, n.1-2, p.57-68. 2010.

ROSSI-SANTOS, M.R.; WEDEKIN, L.L. & MONTEIRO-FILHO, E.L. Residence and site fidelity of *Sotalia guianensis* in the Caravelas River Estuary, eastern Brazil. **Journal of the Marine Biological Association of the United Kingdom**, 87(1), 207-212. 2007.

ROWLATT, U. & GASKIN, D.E. Functional Anatomy of the heart of the Harbor Porpoise, *Phocaena phocaena.* **Journal of Morphology** 146:479-494. 1975.

SANTOS, M.C.O., ROSSO, S., SANTOS, R.A., LUCATO, S.H.B., & BASSOI, M. Insights on small cetacean feeding habits in southeastern Brazil. **Aquatic Mammals**, 28, 38-45. 2002.

SCHEFFER, V.B. & PETERSON, R.S. Growth layers in teeth of suckling fur seals. **Growth,** 31, 35-38. 1967.

SEDMERA, D.; MESEK, I.; KLIMA, M.; THOMPSON, R.P. Heart development in the Spotted Dolphin (*Stenella attenuata*). **The Anatomical Record Part A** 273A:687-699. 2003.

SENYO, S. E., STEINHAUSER, M. L., PIZZIMENTI, C. L., YANG, V. K., CAI, L., WANG, M., WU, T.D.; GUERQUIN-KERN, J.L.; LECHENE,C.P. & LEE, R. T. Mammalian heart renewal by pre-existing cardiomyocytes. **Nature**, 493(7432), 433. 2013.

SICILIANO, S.; EMIN-LIMA, N.R.; COSTA, A.F.; RODRIGUES, A.F.; MAGALHÃES, F.A.; TOSI, C.H.; GARRI, R.G.; SILVA, C.R.; SILVA-JÚNIOR, J.S. Revisão do conhecimento sobre mamíferos aquáticos da costa norte do Brasil. **Museu Nacional do Rio de Janeiro**. v. 66, n. 2, p. 381-401. 2008.

SILVA, A.G.P. Curso de introdução à estereologia. Material didático, **UFRN/PPGCEM**, Fevereiro, 2007.

SILVA, V.M.F. & BEST, R.C. *Sotalia fluviatilis*. **American Society of Mammalogists.** Mammalian Species. n. 527, p. 1-7. 1996.

SIMÕES-LOPES, P.C; Morfologia do sincrânio do boto-cinza, *Sotalia guianensis* (Cetacea, Delphinidae). **Revista Brasileira de Zoologia**, v. 23, n. 3, p. 652-660. 2006.

SLIJPER, E.J. Whales. London, **Hutchinson 2nd** (Ed). 1973.

SONNENBLICK, E. H., FACTOR, S. M., & ROBINSON, T. F. The heart as a suction pump. **Sci Am**, 254(6), 84-91. 1986.

SPAULDING M, O'LEARY MA, GATESY J. Relationships of Cetacea (Artiodactyla) Among Mammals: Increased Taxon Sampling Alters Interpretations of Key Fossils and Character Evolution. **PLoS ONE** 4(9): e7062. doi:10.1371/journal.pone.0007062, 2009.

STEWARDSON, C.L.; HEMSLEY, S.; MEYER, M.A.; CANFIELD, P.J.; & MAINDONALD, J.H. Gross and microscopic visceral anatomy of the male Cape fur seal, *Arctocephalus pusillus pusillus* (Pinnipedia: Otariidae), with reference to organ size and growth. **Journal of anatomy**, 195(2), 235-255. 1999.

SYDNEY, N.V. & MONTEIRO-FILHO, E.L.A; Eficiência do método de desgaste com descalcificação posterior para determinação de idade de uma população de *Sotalia guianensis*, (Van Bénéden, 1864) (Delphinidae) do litoral do Estado do Paraná. In: **Anais do VIII Congresso De Ecologia Do Brasil**. Caxambu. 2007.

TANG, Y.; NYENGAARD, J. R.; ANDERSEN, J. B.; BAANDRUP, U. & GUNDERSEN, H. J. G. The application of stereological methods for estimating structural parameters in the human heart. **The anatomical record**, 292(10), 1630-1647. 2009.

TORTORA, G.J. & DERRICKSON, B. Corpo humano, fundamentos de anatomia e fisiologia. **Editora Artmed**. 2012.

TURNER, W. The anatomy of a second specimen of Soweby's whale (*Mesoplodon bidens*) from Shetland. **Journal of Anatomy**, 20, 144-188. 1886.

VERSIANI, L.G.S. Morfometria de corações de Sotalia guianensis (Van Benédén, 1864). Monografia apresentada a Universidade Estadual do Norte Fluminense. 2015.

VOGL, A.W. & FISHER, H.D. Glycogen pools in the arterial thoracic retia of the narwhal, *Monodon monoceros*, and their possible significance. **Canadian Journal of Zoology**. 54:425-429. 1976.

VON BERTALANFFY, L. Quantitative laws in metabolism and growth. **Quarterly Review of Biology** (1957): 217-231.

WEBER, K.T. Cardiac interstitium. In POOLE-WILSON, P.A. et al. (eds): Heart Failure: Scientific Principles and Clinical Practice. New York, **Churchill Livingstone**, p 13. 1997.

WEBER, K.T. Cardiac interstitium: Extracellular space of the myocardium. In FOZZARD, H.A. et al. (eds): The Heart and Cardiovascular System, ed 2. New York, **Raven Press**, p 1465. 1991.

WHITE, P.D. & KERR, W.J. The heart of the sperm whale with special reference to the A-V conduction system. **Heart**, 6, 207-216. 1917.

WHITEHEAD, H., CHRISTAL, J., TYACK, .P. L. Studying Cetacean Structure inspace and time: Innovate techniques. p. 270-307. In J. Mann, R. C. Connor,P. L. Tyack, & H. Whitehead (Eds.), Cetacean societies: Field studies of dolphins and whales (pp. 270-307). Chicago: **The University of Chicago Press**. 433 pp. 2000.

XAVIER-VIDAL, R., & MADI, K. Comparação entre os miocárdios ventriculares direito e esquerdo durante período fetal humano: uma avaliação estereológica. **Arq Bras Cardiol**, 72(5), 581-6. 1999.

XAVIER-VIDAL, R.; COSTA-NEVES M, VILLAR VC, VIANNA W, MANDARIM-DE-LACERDA CA. Stereology of the myocardium in fetuses: quantitative study of structural changes in the last two trimesters of gestation. **Arq Bras Cardiol** 1993; 60: 221-4.

YANG, C. M., KANDASWAMY, V., YOUNG, D., & SEN, S. Changes in collagen phenotypes during progression and regression of cardiac hypertrophy. **Cardiovascular research**, 36(2), 236-245. 1997.

ZHOU, P. & WILLIAM T.P. Recounting cardiac cellular composition. **Journal of the American Heart Association** 118: 368-370. 2016.